

鳥取県医師会長 岡 本 公 男
学会長 済生会境港総合病院院長 稲 賀 潔

平成21年度鳥取県医師会秋季医学会 (日本医師会生涯教育講座)

標記の秋季医学会を下記のとおり開催致しますので、ご案内申し上げます。
会員各位始め、多数の方々にご参集頂きますようお願い申し上げます。

日時 平成21年**11月15**日(日) 午前9時25分

場所 **鳥取県西部医師会館**

米子市久米町136 電話(0859)34-6251

日程 開 会 ● 9 : 25

挨拶 ● 9 : 25

一般演題 ● 9 : 30~11 : 15

一 休 憩 一

特別講演 ● 11 : 40~12 : 40

「中小医療機関～診療所等における医療安全の考え方」

京都大学医学部附属病院

医療安全管理室室長 長 尾 能 雅 先生

閉 会 ● 12 : 40

*一般演題 15題

*日本医師会生涯教育講座認定取得単位 5単位

(特別講演;日本医師会生涯教育カリキュラム〈2009〉[Ⅲ-2])

*このプログラムは当日ご持参下さい。

プログラム

一般演題 口演5分・質疑応答2分 時間厳守願います。

開会・挨拶 9:25 鳥取県医師会長 岡本 公男
学会長 稲賀 潔 (済生会境港総合病院長)

一般演題

1. 上部消化管・痔核 9:30~10:05 座長 小林 哲 (小林外科内科医院)
- 1) 十二指腸follicular lymphomaの一例
済生会境港総合病院消化器内科 中村 由貴 他
 - 2) 外科的追加切除が不可欠であった食道胃接合部早期胃癌のESD施行1経験例
済生会境港総合病院消化器内科 佐々木 祐一郎 他
 - 3) 胃異所性腫の1例：発生学的考察を含めて
とみます外科プライマリーケアクリニック 廣田 裕 他
 - 4) 胃切除後3年で十二指腸壊死を起こし救命できた一例
済生会境港総合病院外科 辻本 実 他
 - 5) ALTAを用いた内痔核治療施行例における再発症例の検討
国立病院機構 米子医療センター外科 木村 修 他
2. 下部消化管・後腹膜 10:05~10:33 座長 吹野 陽一 (吹野内科消化器科小児科クリニック)
- 6) 動注，放射線併用療法が局所制御に有効であった後腹膜悪性線維性組織球腫の1例
国立病院機構 米子医療センター外科 山根 成之 他
 - 7) 悪性リンパ腫に対し化学療法中，S状結腸穿孔を起こした一例
国立病院機構 米子医療センター外科 山本 修 他
 - 8) 巨大結腸症に対し，盲腸瘻造設が有用であった一例
済生会境港総合病院外科 白谷 卓 他
 - 9) 保存的治療にて軽快した門脈ガス血症の一例
済生会境港総合病院消化器内科 能美 隆啓 他
3. 呼吸器 10:33~10:54 座長 大賀 秀樹 (大賀内科クリニック)
- 10) 非定型肺炎を契機に発症した初発気管支喘息の1例
鳥取生協病院内科 甲斐 弦 他
 - 11) 画像所見上，中皮腫と鑑別を要した肺扁平上皮癌の一例
済生会境港総合病院内科 矢島 浩樹 他
 - 12) 肺末梢発生の粘表皮癌の1手術例
鳥取県立厚生病院外科 岡田 泰司 他

4. 透析・甲状腺 10:54~11:15 座長 徳本 明秀 (上福原内科クリニック)

13) 当院における高齢透析患者の医療・社会環境について

真誠会セントラルクリニック 中下 英之助 他

14) 一透析クリニックにおける新型インフルエンザ対策の検討

三樹会吉野・三宅ステーションクリニック 吉野 保之 他

15) 典型的な経過をたどった甲状腺クリーゼの一例

鳥取県立中央病院内科 松本 顕佑 他

休憩 11:15~11:40

特別講演 11:40~12:40 座長 稲賀 潔 (済生会境港総合病院長)

「中小医療機関～診療所等における医療安全の考え方」

京都大学医学部附属病院医療安全管理室

室長 長尾 能雅 先生

一 般 演 題

1. 上部消化管・痔核 9:30~10:05 座 長 小林 哲 (小林外科内科医院)

1) 十二指腸follicular lymphomaの一例

済生会境港総合病院消化器内科 ^{なかむら ゆき} 中村 由貴 能美 隆啓 佐々木祐一郎
島根県環境保健公社 佐々木宏之

症例は49歳女性。平成20年1月の検診での上部消化管内視鏡検査にて、十二指腸下行脚に白色顆粒状隆起の集簇を認めた。生検組織にて粘膜間質に胚中心細胞類似のlymphoid cellが、濾胞構造を呈して増殖していた。免疫染色にてこれらの細胞はCD10(+), CD20(+), bcl-2(+)であり、follicular lymphomaと診断した。全身CT検査、下部消化管内視鏡検査、Gaシンチ、骨髄検査等ではlymphomaの所見は認めず、十二指腸原発follicular lymphoma、臨床病期Iと診断した。本人およびご家族に十分なインフォームドコンセントを得た上で、平成20年4月より抗CD20モノクローナル抗体 (Rituximab) 600mg/bodyを週1回、計6回投与した。治療終了後の平成20年6月の上部消化管内視鏡検査では、病変部の白色顆粒状隆起は著明に消退しており、現在も定期経過観察中である。

検診にて偶然発見し、Rituximab投与にて治療した十二指腸follicular lymphomaの一例を報告したので、若干の文献的考察を加え報告する。

2) 外科的追加切除が不可欠であった食道胃接合部早期胃癌のESD施行1経験例

済生会境港総合病院消化器内科 ^{さ さ き ゆういちろう} 佐々木祐一郎 中村 由貴 能美 隆啓

食道胃接合部の病変はその解剖学的特徴から深達度やリンパ節転移診断が他領域に比べて難しいことからESDの適応をより慎重に判断する必要があるとされている。

今回、外科的追加切除を必要とした食道胃接合部に存在する早期癌の症例を経験したことから今後に活かす意味において学ぶべきことがあるものと思ひ報告する。

症例は54歳男性。既往歴は特記事項なし。本年2月に検診目的で施行した上部消化管内視鏡検査において食道胃接合部に発赤を伴う不整な陥凹性病変を指摘し生検にて中分化型腺癌と診断した。Type0-IIc+III, NBI拡大ではdemarcation line(+), irregular patternでULを形成した部位で一部sm浸潤を疑う所見であった。ガイドライン上、適応外病変ではあったが根治の可能性も十分あると判断し本年4月にESDを施行した。施行時間約80分。切除標本は45×25mmでtub2, sm2, ly1, v2, pLM(-), pVM(-)との病理結果であったため外科的追加切除が不可欠であった。本年7月proximal GastrectomyD1 食道残胃吻合術を施行した結果、1個にリンパ節転移を認め最終的に0-IIc pT1(sm2) sN1H0P0M0 Stage I Aと診断した。

本症例は結果として深達度診断の見誤りから外科的追加切除を要したことは反省すべきである。またその一方で一括切除を行えたことで正確な病理診断を得てその後の正しい対応が可能となった点において一括切除率の高さからESDは従来法に比し有用であることを再認識した。

3) 胃異所性腺の1例：発生学的考察を含めて

米子市 とみます外科プライマリーケアクリニック ^{ひろた}廣田 ^{ゆたか}裕
博愛病院 井上 雅史 角 賢一
鳥取大学医学部基盤病態医学講座器官病理学分野 庄盛 浩平
鳥取大学大学院医学系研究科機能再生医科学専攻再生医学 久留 一郎

異所性腺はまれな疾患ではないが、胃粘膜下腫瘍の中でもその頻度は低く、正確な診断は困難である。今回経験した症例は82歳女性。心窩部圧痛のため、上部消化管内視鏡を施行したところ、胃体下部小彎側に半丘状に突出する粘膜下腫瘍を認め、超音波内視鏡にて確認された。無症状ではあったが摘出の希望もあり、腹腔鏡下に胃部分切除術が施行された。腫瘍は粘膜下層に主座をおく、長径2.3cmの黄色、充実性腫瘍で、周囲との境界は明瞭であった。組織学的にはHeinlich I型の異所性腺組織と診断された。異所性腺は頻度が低い、胃粘膜下腫瘍の鑑別診断にあげておく必要がある。近年腺β細胞再生の研究から、腺臓を構成する細胞の発生過程が明らかになってきた。異所性腺の発症機序に関しても遺伝子操作を用いた発生学的検討がなされ、興味ある知見が得られている。それらを含めて報告する。

4) 胃切除3年で十二指腸壊死を起し救命できた一例

済生会境港総合病院外科 ^{つじもと}辻本 ^{みのる}実 白谷 卓 玉井 伸幸
丸山 茂樹

胃切除後に十二指腸に壊死を起こすことはあまり見かけない。今回われわれは絞扼を伴わず部分的に十二指腸壊死を起こしていた症例に対し緊急手術を行い、救命できた一例を経験したのでこれを報告する。

症例は3年前に胃部分切除、Willorth II法で再建を行われていた男性。CTで絞扼性イレウスを疑われたため緊急に開腹手術を施行した。十二指腸が乳頭付近より肛門側に数cmにわたり2か所島状に壊死を起こしていた。乳頭近傍まで壊死がおよんでいたため乳頭形成および総胆管再建を行い十二指腸切除を施行した。術後は軽度の膵炎を起こしたが救命できた。原因としては術中所見で絞扼イレウス、動脈閉塞もなくはっきりしていないためご経験があればご教授お願いします。

5) ALTAを用いた内痔核治療施行例における再発症例の検討

国立病院機構 米子医療センター外科 ^{きむら}木村 ^{おさむ}修 山本 修 久光 和則
山根 成之 浜副 隆一

硫酸アルミニウムカリウム・タンニン酸配合液 (ALTA) は内痔核の治療法として有用であるが再発症例も少なくない。今回われわれは、再発症例の検討を行ったので報告する。

当院では、ALTAによる内痔核治療を平成18年7月から開始し、現在まで65例に施行している (平成18年7月～平成19年6月：前期 (17例), 平成19年7月～平成20年6月：中期 (24例), 平成20年7月～平成21年4月：後期 (24例))。1痔核への投与量は、示指頭大痔核 (3ml) では前期：3.5ml, 中期：5.5

ml, 後期:7.8ml, 母指頭大痔核(5ml)では前期:4.7ml, 中期:6.2ml, 後期:11.4mlと有意に増加していた。再発症例は, 12例:18.5%(再脱出8:12.3%, 再出血4:6.2%), 再脱出の頻度は, 前期(23.5%), 中期(12.5%), 後期(4.2%)であり, 再脱出症例は投与量の不足が原因と考えられた。最近では示指頭大には平均8ml, 母指頭大には平均11mlの投与を行い, 良好な成績を得ている。

2. 下部消化管・後腹膜 10:05~10:33 座長 吹野 陽一(吹野内科消化器科小児科クリニック)

6) 動注, 放射線併用療法が局所制御に有効であった後腹膜悪性線維性組織球腫の1例

国立病院機構 米子医療センター外科 ^{やまね}山根 ^{なりゆき}成之 山本 修 久光 和則
木村 修 浜副 隆一

はじめに:後腹膜悪性線維性組織球腫の再発巣に対して動注, 放射線併用療法を施行後2年間, 腫瘍の増大を認めなかった1例を経験したので報告する。

症例:79歳女性。現病歴:平成7年から平成19年にかけて後腹膜悪性線維性組織球腫の開腹手術を7回施行。平成19年8月, 定期検査のMRIにて左腰筋腹側に2×2cm大の再発巣を指摘された。治療:整形外科, 放射線科と協議の結果, 左腰動脈からのepi ADR 20mg+CDDP 25mgの動注療法2回および放射線療法2Gy×25fr計50Gyの併用療法を施行した。経過:平成20年3月, 動注, 放射線併用療法した部位とは別の腹腔内再発巣に対して8回目の開腹手術を施行したが, 平成21年9月現在, 新たな病巣は指摘されず, 左腰筋腹側の再発巣も2×2cm大と変化を認めていない。

まとめ:後腹膜悪性線維性組織球腫に対して動注, 放射線併用療法は局所制御に有効な手段となりうると思われた。

7) 悪性リンパ腫に対し化学療法中, S状結腸穿孔を起こした一例

国立病院機構 米子医療センター外科 ^{やまもと}山本 ^{おさむ}修 久光 和則 山根 成之
木村 修 浜副 隆一

症例は小腸原発悪性リンパ腫に化学療法を施行, 経過観察になっていた。急性腹症にて他院で緊急手術施行。その際腹腔内に多数の小結節認め, 悪性リンパ腫再燃による小腸穿孔であった。全身状態改善し当院に転院化学療法を再開した。3か月後再び急性腹症発症し緊急手術施行。結果悪性リンパ腫のS状結腸浸潤によるS状結腸穿孔性汎発性腹膜炎であった。術後一旦全身状態は落ち着いたが術2か月後, 骨髄転移にて永眠された。

8) 巨大結腸症に対し, 盲腸瘻造設が有用であった一例

済生会境港総合病院外科 ^{しらや}白谷 ^{すぐる}卓 玉井 伸幸 辻本 実
丸山 茂樹

77歳女性。排便困難, 便秘症の精査加療目的にて老人保健施設より紹介となった。既往歴として陳旧性

脳梗塞による廃用性症候群が認められた。来院時、腹部所見は膨隆著明、金属様の腸雑音が若干聴取された。腹骨盤部単純CTでは直腸に大量の便塊が貯留しており、S状結腸の高度な拡張が認められた。CT上は明らかな腫瘤性病変は認められなかった。施行されたCFではS状結腸までのpoor studyであったが、直腸にはあきらかな閉塞を来す病変は認められなかった。腸管運動促進剤などの内科的治療が無効であったため、外科紹介となった。腰椎麻酔下に盲腸瘻を造設した。術後3日間は開放ドレナージを行い、その後は盲腸瘻より順行性に浣腸を行った。その後排便が得られ、結腸ガスの著明な減少が認められた。現在は週に2回の間欠的な浣腸にて良好な排便が認められる。

9) 保存的治療にて軽快した門脈ガス血症の一例

済生会境港総合病院消化器内科 のうみ たかひろ 能美 隆啓 中村 由貴 佐々木祐一郎
鳥根県環境保健公社 佐々木宏之

症例は66歳男性。慢性腎不全にて維持血液透析を施行していた。平成18年2月初旬、透析中に下腹部痛あり当科受診す。同日の腹部CT検査にて門脈ガス血症（以下PVG）と診断した。腹部理学所見および検査所見から腸管壊死は否定的と考え、入院の上保存的加療を行うこととした。入院翌日には腹痛は消失し、食事摂取にても症状の再発ないことから退院となった。その後小腸に非特異性潰瘍が発見され、これがPVGの原因であったと考えられた。PVGは従来腸管壊死を伴う重篤な病態とされてきたが、画像診断の進歩によりPVGに対する認識は変化してきた。PVGの全死亡率は50%であるが腸管壊死例の60%に対し、腸管非壊死例では15.3%と低い。今後も保存的治療が可能なPVGに遭遇する機会は一層増すと考えられ、原因となる病態に応じた治療法の選択が重要であると思われた。

3. 呼吸器 10:33~10:54 座長 大賀 秀樹（大賀内科クリニック）

10) 非定型肺炎を契機に発症した初発気管支喘息の1例

鳥取生協病院内科 かい ゆずる 甲斐 弦
同 呼吸器・アレルギー科 菊本 直樹 角田 直子

乾性咳嗽を主症状とする非定型肺炎を契機に発症した咳喘息の1例を経験したので報告する。症例は27歳男性で、喫煙歴はなし。主訴は頭痛、咽頭痛、軽度の咳嗽、黄色痰、38℃台の発熱であった。胸部レントゲンにて左中肺野末梢に限局性浸潤影を認め、末梢血にて白血球の軽度上昇、炎症反応の上昇を認めたため肺炎クラミジア等の非定型肺炎を疑いアジスロマイシン水和物DSにて入院治療を行った。治療開始数日で解熱し頭痛は治まったが、Day3に咳嗽が増悪し、少量の血痰と息苦しさを訴えた。喀痰好酸球3%、ピークフロー値の日内変動を認め、メプチン吸入テストにて1秒量の640ml、20%の改善をみたため咳喘息合併と診断しステロイド点滴および吸入を追加し加療した。ステロイド投与開始後、症状は軽快し経過は順調でDay10に退院した。咳喘息の早期診断は、咳の臨床において重要であり、若干の文献的考察を加えて報告する。

11) 画像所見上、中皮腫と鑑別を要した肺扁平上皮癌の一例

済生会境港総合病院内科 矢島^{やじま} 浩樹^{ひろき} 藤井 義寛 馬場 裕生
中村 由貴 能美 隆啓 佐々木祐一郎
山崎 純一

症例は49歳男性。主訴は右胸部圧迫感。2009年3月になって、咳、痰を自覚するようになった。徐々に右胸部圧迫感が増強するようになったため近医受診したところ、胸部X-pにて右胸水貯留を指摘され、当院紹介となった。胸水ドレナージ施行された後、胸部CTでは右胸膜びまん性肥厚を認め、悪性胸膜中皮腫を疑う所見であった。胸水中CEAは上昇しておらず、細胞診でも悪性細胞は指摘されなかった。胸部CTでは肺野に原発巣を認めなかったため、CTガイド下に胸膜生検を施行した。組織診の結果は肺扁平上皮癌であった。原発性肺扁平上皮癌のびまん性胸膜播種と診断し、現在化学療法で治療中である。肺野に明らかな原発巣を認めず、胸膜播種病変で発見される肺癌を時折経験する。しかし、胸膜播種病変は腺癌に多く、扁平上皮癌で肺野に明らかな原発巣を認めずびまん性胸膜播種病変をきたす症例は比較的まれであり、報告する。

12) 肺末梢発生の粘表皮癌の1手術例

鳥取県立厚生病院外科 岡田^{おかだ} 泰司^{やすし} 吹野 俊介 田中 裕子
兒玉 渉 上平 聡 浜崎 尚文
林 英一

症例は81歳男性、肺癌検診で長期間経過観察となっていた。H21年4月に他疾患精査中に左肺下葉に5cm大の腫瘍を発見され、気管支鏡検査で扁平上皮癌の診断となり、胸腔鏡下左下葉切除術・ND2を施行した。術後病理診断は肺原発の末梢発生の粘表皮癌、リンパ節転移なしで、p-T2N0M0, p0d0e0pm0 (p0), p-1B期であった。細胞分裂像は少数で中間悪性度と考えられた。術後経過良好で、抗がん剤の治療はせずに経過観察中である。全肺癌の1%以下といわれる粘表皮癌は中枢型がほとんどであり、末梢型はまれで、文献的考察を加えて報告する。

4. 透析・甲状腺 10:54~11:15 座長 徳本 明秀 (上福原内科クリニック)

13) 当院における高齢透析患者の医療・社会環境について

米子市 真誠会セントラルクリニック 中下^{なかしたえい}英之助^{のすけ} 小田 貢

透析患者の高齢化に伴い、通院困難、家庭での介護力不足のために介護保険による施設入所や介護サービスを受ける患者が増加しており、当院の慢性透析患者における医療・社会生活環境を中心に検討した。

平成19年から20年の2年間における慢性透析患者は78名で、65歳以上の高齢者は52名(70.2%)、要介護保険認定者は62名(74.4%)、在宅患者は34名(43.69%)、病院入院14名(17.9%)、老人保健施設16名(20.5%)、特養5名(6.4%)、ケアハウス、グループホーム、有料老人ホームなどの入所者は9名

(11.6%)であった。合併症は、脳血管障害が60%近くあり、次いで大腿頸部骨折、心筋梗塞であった。

施設入所者の医療に対しては医療保険上の各種の制約が課されており、その問題点ならびに病院や施設の特徴を生かした住み分けに対して検討した結果を報告する。

14) 一透析クリニックにおける新型インフルエンザ対策の検討

鳥取市 三樹会吉野・三宅ステーションクリニック ^{よしの}吉野 ^{やすゆき}保之 中村 勇夫 三宅 茂樹

5月に新型インフルエンザ（以下、インフル）の国内第1例が確認されると瞬く間に全国に波及し、8月15日には死亡の第1例として透析患者が報告されている。鳥取県では8月31日現在、31件の集団発生が報告され、最早、感染拡大は止められない状況（第3期）である。

透析患者は免疫力が低下し、また、同一室内で集団治療を受けるためインフル感染のハイリスクグループとされる。そこで、当院の新型インフル対策を検討する。

H20年、21年度の季節性インフルの発症はそれぞれ187名中9名（4.8%）、189名中8名（4.2%）であった。新型インフルの発症率を季節性の2倍とすれば、約20名が発症すると予測され、これをもとに、当院透析患者の新型インフルの予防と拡大防止対策を検討する

15) 典型的な経過をたどった甲状腺クリーゼの一例

鳥取県立中央病院内科 ^{まつもと}松本 ^{けんすけ}顕佑 澄川 崇 村尾 和良
田中 孝幸 杉本 勇二
同 心臓内科 吉田 泰之

41歳男性、1年以上前から易疲労感があった。2週間前から両下肢浮腫・息切れを認め、1週間からは5～6回/日の水様下痢が出現した。両下肢浮腫が次第に増悪してきたため当院初診。体温37.6℃、甲状腺腫大・眼球突出を認め、TSH<0.010μIU/ml FT3>25.0pg/ml FT4>8.0mg/dlと著明な甲状腺機能亢進状態であった。頻脈性心房細動および高心拍出性心不全、黄疸を呈しており、甲状腺クリーゼと診断し入院加療を行った。入院後検査でTRAb陽性でありバセドウ病と診断した。甲状腺機能亢進に対しチアマゾール、ヨード、ステロイド、心不全に対しβブロッカー、利尿薬などの投与を行い改善した。甲状腺クリーゼは治療が遅れると予後の悪くなる疾患であるが、感冒などと症状がよく似ているため、診断が遅れることが少なくない。本症例や過去の報告例から、早期に診断するためのポイントを検討し報告する。

特別講演

11：40～12：40 座長 稲賀 潔（済生会境港総合病院長）

中小医療機関～診療所等における医療安全の考え方

京都大学医学部附属病院医療安全管理室 室長 長尾 能雅 先生

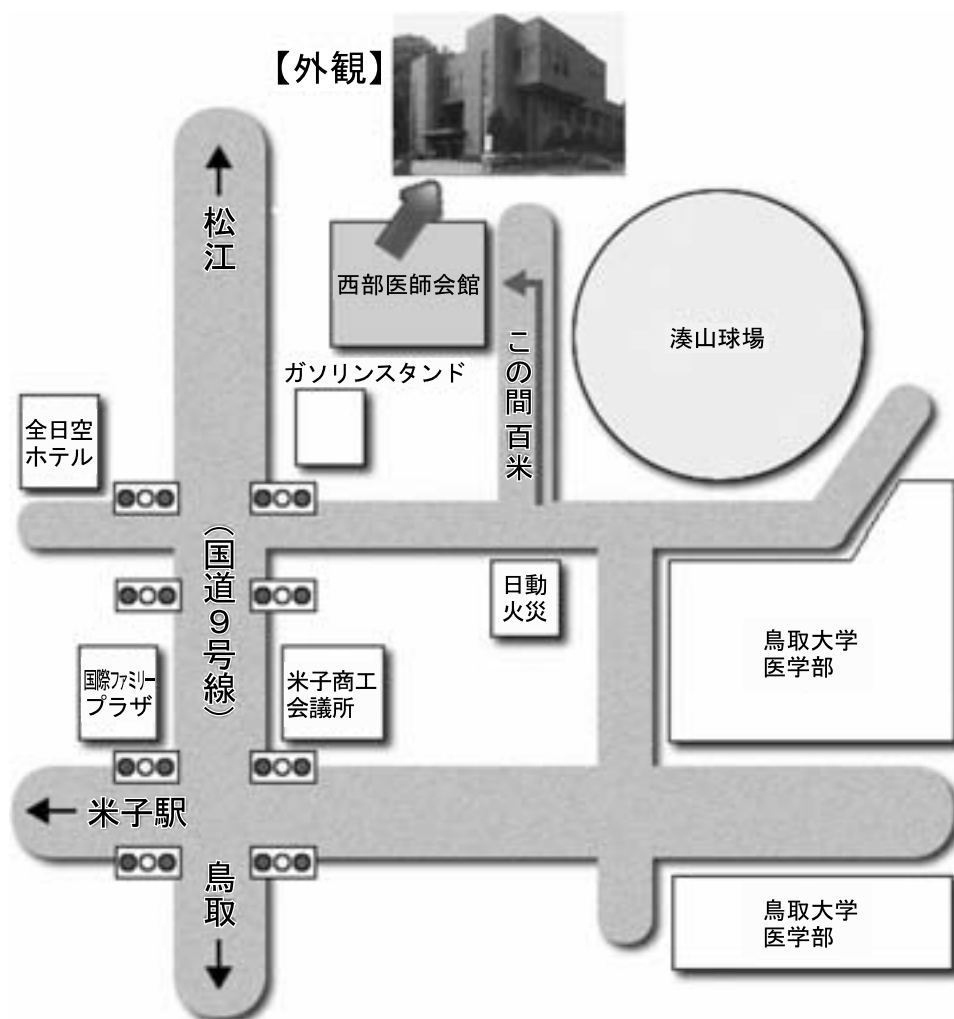
本邦における医療安全管理政策は1999年の“ビッグバン”以降、主に大学病院や地域中核病院などの大病院を中心として展開されてきた。一方、診療所など、いわゆる中小規模医療機関における医療安全の達成状況は未知の部分が多く、その課題も明らかでない。

平成19年の厚労省調べによると、本邦では20床以上の病院が8,862件存在するのに対し、診療所（歯科含む）は99,532件存在し、件数の上では中小医療機関が全医療機関数の95%以上を占めている。プライマリー現場での医療安全の達成においてこれらの医療機関が果たすべき役割は小さくない。2008年には診療所における医療事故・感染事故が相次いで報道されたが、これを“医療安全における第二のビッグバン”と捉えることもできる。

平成20年度より厚労省科学研究事業“医療機関の規模や特徴に応じた職員研修のカリキュラムの作成と実際の活用と普及”研究班（嶋森好子班長）が立ち上がり、演者も分担研究として参画している。中小規模医療機関における医療安全管理の推進を阻害する要素として、①施設形態や診療行為が多様、②施設長の認識が多様、③開設時の安全教育が乏しい、④監視システムが弱い、⑤事故抽出力や共有力が弱い、⑥人員が不足しがち、⑦コストを重視せざるをえない、⑧施設数が莫大、などが指摘された。

同研究班での議論を報告しつつ、中小医療機関における医療安全についての課題、今後の展望などを提示したい。

西部医師会館案内図



鳥取県医師会報の全文は、鳥取県医師会ホームページでもご覧頂けます。

<http://www.tottori/med.or.jp/>

鳥取県医師会報 臨時号・平成21年10月15日発行

会報編集委員会：渡辺 憲・天野道磨・神鳥高世・山家 武・秋藤洋一・中安弘幸・山口由美

●発行者 社団法人 鳥取県医師会 ●編集発行人 岡本公男 ●印刷 勝美印刷(株)

〒680-8585 鳥取市戎町317番地 TEL 0857-27-5566 FAX 0857-29-1578

〒682-0722 東伯郡湯梨浜町はかい長瀬818-1

E-mail: kenishikai@tottori.med.or.jp URL: <http://www.tottori.med.or.jp/>

定価 1部500円 (但し、本会会員の購読料は会費に含まれています)



URL : <http://www.tottori.med.or.jp/>