

鳥取県医師会報

春季医学会特集

2004 **5** May
臨時号

鳥取県医師会長 長 田 昭 夫
学会長 鳥取県立厚生病院長 藤 井 昭

標記の春季医学会を下記のとおり開催致しますので、多数ご参集下さるようご案内申し上げます。

日 時 平成16年6月13日(日) 午前9時25分
場 所 倉吉交流プラザ「視聴覚ホール」
倉吉市駄経寺町187-1 TEL0858-47-1181
日 程 開 会 9:25
一般演題Ⅰ 9:30~12:09
休 憩 12:09~13:00
特別講演 13:00~14:00
「もっと緩和ケアに理解を」
藤井政雄記念病院副院長 金子徹也先生
一般演題Ⅱ 14:10~16:10
閉 会 16:10

*一般演題 37題

*日本医師会生涯教育講座認定取得単位 5単位

*このプログラムは当日ご持参下さい。

鳥取県医師会医学会

プログラム

一般演題 口演5分 質疑2分 時間厳守願います。
スライド映写10枚，単写とします。

一般演題

1. 整形外科 9:30~9:46 座長 石井 博之(中部医師会立三朝温泉病院)

- 1)[スライド] 椎体圧迫骨折後の偽関節に対する経椎弓根的椎体形成術の経験 楠城 誉朗 他
- 2)[スライド] 若年者に生じた坐骨骨髄炎の2例 西原 彰彦 他

2. 小児 9:46~10:02 座長 松田 隆(まつだ小児科医院)

- 3)[Windows] 当院未熟児センターの15年をふりかえって 常井 幹生
- 4)[Windows] 小児の反社会的行動に対する検討 原田 豊

3. 脳神経 10:02~10:32 座長 宍戸 尚(野島病院)

- 5)[Windows] 腎機能障害のない患者に生じたvalacyclovirによる精神神経症状 周藤 豊 他
- 6)[Windows] けいれん重積後のlaminar necrosisの2例 村上 丈伸 他
- 7)[Windows] 脳梗塞患者における大動脈動脈硬化，マルチスライスCTによる検討
中安 弘幸 他
- 8)[Windows] 分娩を契機に発症した脳血管障害の2例 佐藤 誠也 他

4. リハビリ 10:32~10:55 座長 森本 益雄(森本外科・脳神経外科医院)

- 9)[Windows] 当院での脳卒中回復期リハビリテーション患者の自宅退院群と非自宅退院群との比較
山本 雅司 他
- 10)[Windows] 自立支援とパワーリハビリテーション(第2報) 森本 益雄
- 11)[Windows] 交通事故頭部外傷後に見られる高次脳機能障害の現状と課題
実状調査の結果から 原田 豊 他

5. 健診・診断 10:55~11:32 座長 西田 法孝(西田内科)

- 12)[Windows] 運動習慣別にみる健診の健康実態の比較 山本 雅司 他
- 13)[Windows] 最近経験した腎血管性高血圧症の3例 野口 善範 他
- 14)[Windows] カラードプラ超音波モニター下の圧迫止血が有用であった仮性動脈瘤の3例
仙田 哲朗 他
- 15)[Windows] 加速度脈波(血管年齢)の結果分析 山本 雅司 他
- 16)[Windows] 生活習慣病集積病態の分析(加速度脈波を用いて) 山本 雅司 他

6. 循環器 11:32~12:09 座長 坂本 雅彦(垣田病院)

- 17)[Windows] 透析患者における残腎機能の有用性の検討 吉野 保之 他
- 18)[Windows] うっ血性心不全患者におけるラピチェックH FABP の有用性について

櫻木 悟 他

19) [Windows] 進行性に増悪する心不全のコントロールに難渋した多発性骨髄腫の1例

森 正剛 他

20) [Windows] 致死性心室性不整脈を合併した甲状腺機能亢進症の1例 岩崎 淳 他

21) [Windows] ホルター心電図記録中に突然死した1例 澤口 正彦 他

休 憩 12:09~13:00

特別講演 13:00~14:00 座 長 学会長 藤井 昭 (鳥取県立厚生病院)

「もっと緩和ケアに理解を」

藤井政雄記念病院副院長 金子 徹也 先生

一般演題

7. 呼吸器 14:10~14:33 座 長 宮川 秀文 (宮川医院)

22) [Windows] アスペルギローマを合併し、咯血を繰り返した肺サルコイドーシスの1例

杉本 勇二 他

23) [Windows] 肺硬化性血管腫の2手術例 廣恵 亨 他

24) [Windows] 悪性腫瘍との鑑別を要した肺炎症性偽腫瘍5例の検討 足立 洋心 他

8. 縦隔など 14:33~15:10 座 長 吹野 俊介 (鳥取県立厚生病院)

25) [Windows] 当科における耳下腺腫瘍の検討 橋本 好充

26) [Windows] 多汗症に対する胸腔鏡下胸部交感神経切断術と術後のアンケート解析

中村 廣繁 他

27) [Windows] Gefitinibが著効した再発非小細胞肺癌の1例 足立 誠司 他

28) [Windows] 浸潤性胸腺腫の1例 角田 直子 他

29) [Mac] 開胸, 開腹にて摘除した後腹膜神経節腫の1例 原田 真吾 他

9. 上部消化管など 15:10~15:40 座 長 松田 哲郎 (北岡病院)

30) [Windows] 胃癌大動脈周囲リンパ節再発に対し, 再郭清術後に合併した乳糜腹水の1例

金川泰一朗 他

31) [スライド] 術後縫合不全に対するドレナージの工夫 池田 秀明 他

32) [Windows] 胃癌肝転移症例の検討 河村 良寛 他

33) [Windows] 膵体部嚢胞腺癌の1手術例 岡田耕一郎 他

10. 下部消化管など 15:40~16:10 座 長 大津 敬一 (大津医院)

34) [Windows] 当院におけるImatinibの使用経験(続報) 田中 孝幸 他

35) [Windows] 虫垂嚢胞性疾患の1例 大谷 英之 他

36) [Mac] 術後早期に肝転移をきたした上行結腸sm癌の1例 竹本 大樹 他

37) [スライド] 切開剥離法にて切除しえた直腸粘膜下腫瘍の1例 野口 直哉 他

一 般 演 題

1. 整形外科 9:30~9:46 座長 石井 博之(中部医師会立三朝温泉病院)

1) 椎体圧迫骨折後の偽関節に対する経椎弓根的椎体形成術の経験

中部医師会立三朝温泉病院整形外科 なんじょう よしろう 楠城 誉朗 大月 健朗 石井 博之
もりお 森尾 泰夫 大月 健二

椎体圧迫骨折後の偽関節に対してHydroxyapatite blockを用いた椎体形成術を2例に行ったので報告する。症例1は77歳女性で2週前より誘因無く腰痛と臀部痛を生じ、当科に入院した。画像上L1椎体はcleftを生じた偽関節であった。保存治療では症状の軽快がないため、L1椎体形成術、instrumentを用いT12~L2後側方固定術を行った。T12 L2後弯角は30°から19°になり症状も軽快した。症例2は75歳男性で転倒して受傷し1か月間他院に入院治療を受けた。退院の1か月後から腰痛と間歇性跛行を生じ当科に入院した。画像上L4椎体の圧潰とL3/4~L4/5の脊柱管狭窄があり、L4椎体形成術、L3/4~4/5椎弓切除、instrumentを用いL3~L5後側方固定術を行った。L3 L5の前弯角は7°から18°になり症状も軽快した。2例とも椎体形成術と固定術により良好な結果が得られた。

2) 若年者に生じた坐骨骨髄炎の2例

鳥取県立厚生病院整形外科 にしはら あきひこ 西原 彰彦 阿藤孝二郎 藤瀬 一臣

若年者に生じた坐骨骨髄炎の2例を経験したので報告する。症例1:6歳女児。平成14年7月10日転倒し、左股関節痛出現。発熱も出現し7月12日当科初診。左股関節周囲の腫脹、圧痛を認めた。化膿性股関節炎を疑ったが、MRI、骨シンチグラフィーで恥骨坐骨結合部を中心に炎症所見を認めた。静脈血培養では黄色ブドウ球菌を検出した。抗生物質投与により保存的治療により軽快した。症例2:15歳男性。平成15年6月9日階段を昇る際に左大腿後面痛出現。その後発熱出現。6月13日当科と内科初診。精査のため内科入院となった。当初左坐骨神経痛を疑い腰椎MRI施行するも異常なく、Gaシンチグラフィーにて左坐骨に取り込みがあり、左坐骨骨髄炎を疑い、当科転科。MRI、骨シンチグラフィーでも炎症所見を認めた。抗生物質投与により保存的に軽快した。坐骨周囲の骨髄炎は全骨髄炎中0.7%と稀ではあるが、股関節周囲の疼痛、発熱を生じる疾患の鑑別診断として考慮しなければならないと考えた。

2. 小児 9:46~10:02 座長 松田 隆(まつだ小児科医院)

3) 当院未熟児センターの15年をふりかえって

鳥取県立中央病院小児科 つねい みきお 常井 幹生

3年毎の5期に分け、入院動向を検討した。入院数は4期に72%へ減少したが、5期に33%増加した。増加分は32週以後の早産児とSFDが大半をしめた。分娩様式では帝王切開が50%増加した。増加分は多胎例が多く約2倍に増加していた。人工換気例数は50%増加し、在院日数は40%増加した。死亡数は以前の37.5%に減少した。入院数増加と人工換気例数の増加によって現在の体制では対応しきれなくなってきた。

4) 小児の反社会的行動に対する検討

鳥取県立精神保健福祉センター ^{はらだ}原田 ^{ゆたか}豊

子どもの反社会的行動として、行為障害(Conduct Disorder; CD)、反抗挑戦性障害(Oppositional Defiant Disorder; ODD)などの診断がなされることがある。近年、学校現場や相談機関から紹介される小児の中には、他人への暴言・暴力、万引き、金品の持ち出しなどの反社会的行動を主訴としているものも認められる。今回、県立精神保健福祉センターに相談に来所した保育園から中学校1年の男児5人をもとに、検討を行った。小児の場合は、集団による非行とは性格を異にし、孤立的な行動を取ることが少なくない。それぞれの小児は、接する大人によって評価が異なる傾向にある。基本に、発達障害の存在が疑われるもの、現在の家庭環境上の問題を抱えているもの、被虐待体験を有しているものなど、小児によって抱えている問題も異なる。本人や家族への支援は、単なる相談面接にとどまらず、学校や関連した地域(公民館など)を交えたネットワークが必要とされる。

3. 脳神経 10:02~10:32 座長 穴戸 尚(野島病院)

5) 腎機能障害のない患者に生じたvalacyclovirによる精神神経症状

鳥取大学医学部脳神経内科 ^{すどう}周藤 ^{ゆたか}豊 中島 健二
鳥取県立厚生病院神経内科 森 望美

症例は68歳男性、平成15年5月12日右L2領域に疼痛、皮疹が出現した。14日近医にて帯状疱疹と診断されvalacyclovir 3,000を内服した。16日入院後より残尿感、尿失禁あり、夜間不穏を来し、初診となった。意識レベルJCSII 10、微熱あり、BUN/Cr=27.3/0.8、髄液細胞数152/3個、頭部画像は異常なく、膀胱カテーテルにて1,500mlの排尿をみとめた。valacyclovirによる副作用と考え、輸液中心の治療にて軽快した。腎機能障害のない患者にvalacyclovirによる精神神経症状の報告があるが、これまでのところ非常にまれである。腎機能障害のない患者においてもvalacyclovir投与には注意が必要と考えられた。

6) けいれん重積後のlaminar necrosisの2例

鳥取県立厚生病院神経内科 ^{むらかみ}村上 ^{たけのぶ}丈伸
鳥取県立中央病院神経内科 中安 弘幸 土居 充 林 美和
鳥取大学医学部脳神経内科 深田 育代

けいれん重積後のMRIにてlaminar necrosisを呈した2例を報告する。

症例1は61歳の男性。2003年6月に左中大脳動脈領域梗塞にて加療。2003年12月に全身性強直間代性けいれん重積にて救急入院。ジアゼパム、フェニトイン、フェノバルビタールにて治療された。MRIにて左大脳半球皮質領域に拡散強調画像で広範な高信号を認め、T1強調画像で同部位の高信号を認め、laminar necrosisを呈した。

症例2は47歳の男性。1999年に右被殻出血にて血腫吸引術を施行。以降左半身片麻痺、けいれん発作を

4. リハビリ 10:32~10:55 座長 森本 益雄(森本外科・脳神経外科医院)

9) 当院での脳卒中回復期リハビリテーション患者の自宅退院群と非自宅退院群との比較

鹿野温泉病院内科	山本 雅司 向 栄二	木村 正美	松長 泰志
同 神経内科	岩田 勘司		
同 整形外科	角田 佳穂		
同 外科	貞光 信之		

当院で回復期リハビリを受けた患者100人中、自宅退院67人、非自宅退院33人の2群で入院までの日数、入院日数、上肢、手指、下肢のブルンストロームステージ(BrST)、入院時、退院時バーセルインデックス(BI)、家族人数、平均年齢、BIの食事動作、整容動作、尿意自立、便意自立、移乗動作、移動動作、トイレ動作、更衣動作、階段動作、入浴動作、右半球病変、左半球病変の比較をした。結果：2群間の平均値の差のt検定をおこなったが入院日数、年齢、家族人数以外はすべて有意差を認めた。P値の大きい順に 入院時BI(自宅退院：非自宅退院)=(58:20) 退院時BI(82:51) 移動動作 便意自立 更衣動作 トイレ動作 尿意自立 BrST下肢(4.4:3.2) 階段動作 移乗動作となった。また右半球病変時の自宅退院は少なかった。考察：やはり自宅退院率を上げるには退院時ADLを上げ、排泄自立、移動能力の上昇、下肢機能UPが有効と考えられる。

10) 自立支援とパワーリハビリテーション(第2報)

森本外科・脳神経外科医院 森本 益雄

平成14年度春季医学会および鳥取医学雑誌(第30巻第2号)でパワーリハビリテーション(以下、パワーリハと略す)の概要と効果を発表した。その後、介護保険の介護予防事業の見直しでパワーリハは、NHKを初め各種メディアで取り上げられ、全国的に爆発的なブームとなっている。当院では全国に先駆けてパワーリハを実施してきた。

平成13年10月開始後約2年間に540人(38歳~98歳)に対してパワーリハを行った。その結果、各種疾患においてめざましい効果が、しかも、短期間で現れている。

今回は、パーキンソン関連疾患(25例)の成果を発表する。パーキンソン病11例の46%は著効、36%が有効であり、パーキンソン症候群では14例中14%が著効、43%が有効、29%はやや有効との結果が得られた。

数例の事例を動画で紹介する。

11) 交通事故頭部外傷後に見られる高次脳機能障害の現状と課題 実状調査の結果から

鳥取県立精神保健福祉センター ^{はらだ}原田 ^{ゆたか}豊
鳥取県福祉保健部 石田 千晶 鈴木 建一

鳥取県が実施したアンケートによる高次脳機能障害実状調査をもとに、近年課題とされる交通事故による頭部外傷後に高次脳機能障害を認めた34人を対象に調査・検討を行った。34人中18人(52.9%)が身体障害者手帳を所持しており、4人が精神障害者保健福祉手帳を所持、12人は手帳を所持していなかった。23人(70.6%)が自宅で家族と同居していた。同居者は、若年群が親、中年群が配偶者がもっとも多くみられた。10人が入院・入所していたが、その大半は、身体障害者手帳所持者であった。身体障害者手帳をもつものは、障害者の施設や制度を利用しているが、一方で、手帳を所持していない者は、より支援体制が不十分である。日頃の生活の様子として、記憶障害や注意障害による症状に関する訴えが多く認められた。精神的不安の訴えは、むしろ身体障害者手帳を持っていない者の方に多くみられた。

5. 健診・診断 10:55~11:32 座長 西田 法孝(西田内科)

12) 運動習慣別にみる健診の健康実態の比較

鹿野温泉病院内科 ^{やまもと}山本 ^{まさし}雅司 木村 正美 松長 泰志
向 栄二
同 神経内科 岩田 勘司
同 整形外科 角田 佳穂
同 外科 貞光 信之

職員健診、各健診の計236人を調査。運動習慣あり(112人)、時々(38人)、なし(46人)の3群に分けて各群のメタボリッシュシンドロームリスク数(MBSR)、血圧、脂質系、WBC、Hbを比較した。結果：年代が増加するに従ってMBSRは増加した。すべての世代を含んだ習慣別3群では年齢構成の分布に差があり、必ずしも運動する群のリスク数が最小ではなかった。20~30代、40代、50~60代別に習慣別群のMBSRを調べたが50~60代のみ運動しない 運動時々 運動するに従ってMBSRは減少した。すべての世代を含めた習慣3群では血圧、TCHO、HDLで差は認めなかった。TGは運動しない 運動時々 運動するに従って減少した。WBC、Hbは運動する群で高値、運動時々群は運動しない群より両者とも低値であった。考察：40代からの運動習慣がリスク数軽減、免疫状態向上に有効では。時々頻度、程度は異なる評価を要する。

13) 最近経験した腎血管性高血圧症の3例

中部医師会立三朝温泉病院内科 ^{のぐち}野口 ^{よしのり}善範 塩 孜 石飛 誠一

最近、長く本態性高血圧症として治療されていた腎血管性高血圧症の3例を経験し高血圧症の画像診断について考察した。症例1：85歳女性。昭54より当院受診していたが平15.11手や口の震えをきたし血圧

も200/120と高いとて急患受診しPRA6.7にて3D CTを行って左腎動脈の狭窄を認めた。症例2は70歳男性で平12より左頸動脈の狭窄による耳鳴と180/100程度の高血圧で治療を受けていたが平15.9当院受診しPRAは2.4であったが3D CTを行って両側腎動脈の狭窄を認めた。症例3は59歳男性で12,3年前より糖尿病で治療を受けていた。平14.9当院整外入院の際高血圧症もあり内科併診されていたが血圧高値が続いていた。平15.11心不全にて入院しPRA2.4であったがMRアングオで左腎動脈の狭窄を認めた。診断機器の進歩や病診, 病病連携により自院に装置がなくても疑いを持てば腎血管性高血圧症は簡単に診断できるようになった。

14) カラー Doppler 超音波モニター下の圧迫止血が有用であった仮性動脈瘤の3例

鳥取県立厚生病院放射線科 仙田 哲朗 菅 智子
鳥取大学医学部放射線科 田原 誉敏 小川 敏英

1) 前腕から冠動脈撮影を行い、シースイントロデューサ抜去後に仮性動脈瘤を形成した2症例, 2) 透析時に上腕動脈を穿刺し、抜去後に仮性動脈瘤を形成した1例に対し、カラー Doppler で血流をモニタしながら圧迫止血を施行し、動脈瘤の血栓化に成功したので若干の文献的考察を加えて報告する。

15) 加速度脈波 (血管年齢) の結果分析

鹿野温泉病院内科 山本 雅司 木村 正美 松長 泰志
向 栄二
同 神経内科 岩田 勘司
同 整形外科 角田 佳穂
同 外科 貞光 信之

加速度脈波による動脈硬化評価法の特性は何かを調査した。方法：血管推定年齢SDPTGAI1を測定し、年齢相当の回帰式で与えられるSDPTGAI2との差 SDPTGAIを加齢指数とした。75gOGTTをした際の空腹時、負荷2時間後血糖値、インスリン値、脂質系、肥満指数、収縮期拡張期血圧との関係を調べた。結果：各因子の中で加齢指数と正の相関が最も強かったのは糖負荷後2時間のインスリンだった。他に加齢指数大の病態と強く関連したのは空腹時インスリン値、HOMAR3以上、いずれもインスリン抵抗性大の病態であった。血圧いずれも正の相関は全く示さなかった。考察：加速度脈波はインスリン抵抗性大の病態を検知してくれる検査法と考えられる。脈波と異なり動脈硬化が進行すればする程大とはならず、インスリン抵抗性病態でピークになりその後はむしろ血管年齢は低く評価される可能性が考えられる。臨床的意義は動脈硬化の早期発見につながることを考える。

象とし、ラピチェック陽性例（P群，n = 30例）とラピチェック陰性例（N群，n = 23例）の2群に分類し比較した。結果：入院時のLVEFおよびNYHA分類は両群間で同等だったが、P群においてはN群と比較して年齢が高く（ 81 ± 11 vs 72 ± 13 歳， $p < 0.05$ ），虚血性心疾患の割合が高かった（72% vs 15%， $p < 0.01$ ）。1年間の経過観察中の心血管イベントの発生率はP群において有意に高かった（33% vs 9%， $p < 0.05$ ）。結語：ラピチェックはCHF患者の予後推定に有用と考えられた。

19) 進行性に増悪する心不全のコントロールに難渋した多発性骨髄腫の1例

鳥取県立厚生病院循環器科 ^{もり} 森 ^{まさたけ} 正剛 澤口 正彦

症例は76歳，女性。主訴は呼吸困難。平成15年12月より背部痛を生じることあり。平成16年1月全身倦怠感，食不振にて近医で点滴中，呼吸困難出現。翌日当院受診，心不全として入院とした。薬物治療で全身状態は一旦軽快した。1月19日の心臓カテテル検査ではForrester1型心不全，冠動脈有意狭窄なし，左室駆出率52%，僧帽弁閉鎖不全2度。1月26日退院後，呼吸困難再燃し2月2日再入院。治療反応不良，スワン・ガンツカテテル留置の上，悪化防止が精一杯であった。続発性の心筋症を疑い，全身検索を進めた。結果，多発性骨髄腫およびこれに続発する心アミロイドーシスと診断した。診断確定時は躯幹全体の疼痛が強く，疼痛緩和の対応しかなかった。全身状態も悪化し，多発性骨髄腫に対する根本治療もできないまま，3月7日死亡された。原疾患の典型的症状よりも続発性の心不全症状が前面に出た経過はまれと考え，報告する。

20) 致死性心室性不整脈を合併した甲状腺機能亢進症の1例

鳥取市立病院循環器科 ^{いわさき} 岩崎 ^{じゅん} 淳 櫻木 悟 徳永 尚登

症例は44歳の女性。2004年3月16日より下肢浮腫および労作時呼吸困難が出現し，徐々に症状の増悪が認められたため，3月23日に当院を受診した。受診時，心房細動および胸部X線にて両側胸水を認め，うっ血性心不全と診断し入院となった。入院時，高度発熱，頻脈および血液検査にて甲状腺機能の著明な亢進を認めた。入院後，利尿剤およびhANPIにて治療を開始したが，治療開始2時間後，家人と面会中に突然心室細動が出現した。電氣的除細動を行い改善したが，その後も頻回に心室細動が出現するため人工呼吸管理下に鎮静剤を使用した。入院時より興奮状態で，発熱も認めたことから甲状腺クリーゼに伴う心室細動と診断した。その後，抗甲状腺剤， β blocker，ヨード剤，ステロイド剤などを併用し，心室性不整脈は消失，心不全も速やかに改善した。致死性心室性不整脈を合併した甲状腺機能亢進症の稀な1例を経験したため報告する。

21) ホルター心電図記録中に突然死した1例

鳥取県立厚生病院循環器科 ^{さわぐち} 澤口 ^{まさひこ} 正彦 森 正剛

症例は80歳，男性。平成13年2月より陳旧性心筋梗塞，心不全，糖尿病で治療中であった。平成15年1

月9日階段を上ったあと、胸部不快感と気が遠くなるようなめまいが約1分間続いた。その後は症状なく経過し、平成15年1月24日当科外来に受診。診察上は特に異常なく、頭部CTも問題なかったため、ホルターECGを予約して帰宅。1月29日ホルターECGを装着したが、翌日の1月30日にホルターECGを装着したまま自宅で心肺停止状態となっているところを発見され、救急隊にて当院に搬入された。心肺蘇生処置を行ったが回復しなかった。ホルターECGを解析してみると、心室頻拍が出現して心室細動へ移行し、心停止となった様子が記録されていた。突然死する経過が記録された稀な1例と考えられるので、本症例の病態についての考察とともに報告する。

特別講演

13:00~14:00 座長 学会長 鳥取県立厚生病院長 藤井 昭

「もっと緩和ケアに理解を」

藤井政雄記念病院副院長 金子 徹也 先生

緩和ケアという領域があることをご存じでしょうか？「もしかしてホスピス？」「ホスピスだったら何もせずに、ただお見送りをするところでしょ？」残念ですが、緩和ケアに関して正確に答えられる医療者はそんなに多くないと思います。まだまだ正しい認知にはほど遠い現況です。

がんは半数は治るといわれていますが、今でもがん患者は年間30万人亡くなります。その90%は一般病棟で亡くなります。鳥取県でも年間1,700名余り（全死亡の約30%）ががんで亡くなっています。理解ある医師や医療者のもと、満足されて旅立たれる方もおられると思いますが、少なからずがん患者は痛みや不快な症状をもち、良いコミュニケーションが保たれずに快適な環境でない場所で亡くなります。このようながん終末期における現況を少しでも改善するために緩和ケア病棟が各地に設置されていますが、現在125か所、2,300床余りしかありません。

緩和医療は決して敗北の医療ではありません。何もしない消極的な医療でもありません。終末期のみの限られたときのみに必要な医療でもありません。苦痛の緩和、QOLの向上という「その人らしさ」を支えようとする積極的な医療なのです。しかし、多くの困難が現実には立ちはだかっています。WHOが推奨するがん疼痛管理方法が未だに普及しません。県内でも多くのがん患者がその痛みを緩和できているといえは残念ながら「NO」といわざるを得ません。緩和ケアの入り口は、がんの疼痛管理であるはずなのに！

今後、鳥取県にもっと緩和ケアが普及するためには、皆様がたのさらなる理解が必要です。藤井政雄記念病院に緩和ケア病棟が開設され約10か月、経過とともにどのようなケアを提供し続けているのか紹介するとともに、緩和ケアが救命医療にも増して必要でありすばらしい医療であることをお示しいたします。

一 般 演 題

7. 呼吸器 14:10~14:33 座 長 宮川 秀文(宮川医院)

22) アスペルギローマを合併し、咯血を繰り返した肺サルコイドーシスの1例

鳥取県立中央病院内科	^{すぎもと} 杉本 ^{ゆうじ} 勇二	澄川 崇
同 放射線科	藤原 義夫	中村 一彦
同 胸部外科	森本 啓介	谷口 巖
同 検査科	中本 周	

60歳代，男性．平成11年咳出現し，胸部X線にて間質性肺炎像を認めた．眼ぶどう膜炎，ACE高値などより，サルコイドーシスと診断しプレドニゾロン内服開始した．症状軽快したが，のう胞内に菌球を形成し，アスペルギローマと診断した．15年1月より咯血出現し，動脈塞栓術を行うも咯血を繰り返すため5月上葉切除を行い，以後咯血なく経過している．今回サルコイドーシスに合併するアスペルギールス症について検討した．

23) 肺硬化性血管腫の2手術例

鳥取県立厚生病院外科	^{ひろえ} 廣恵 ^{とある} 亨	吹野 俊介	原田 真吾
	岡田耕一郎	林 英一	深田 民人

当院で経験した肺硬化性血管腫の2例を報告する．症例1は40歳，女性．検診にて右胸部異常影を指摘され受診．肺腫瘍の診断で手術施行，右下葉に附着した手拳大の腫瘤を認め，右下葉切除を施行した．病理組織学所見では出血性，硬化性部分を持つ肺硬化性血管腫の診断であった．症例2は82歳，女性．近医で胸部X線施行され，右胸部異常影を指摘．精査のため紹介となる．肺腫瘍，肺癌(疑)にて手術施行．右中葉に2大の弾性軟の腫瘤を認め，術中迅速組織診では肺硬化性血管腫(疑)の診断であったため右中葉部分切除を施行した．術後病理組織所見でも同様の結果であった．いずれの症例も術後経過は良好であった．

24) 悪性腫瘍との鑑別を要した肺炎症性偽腫瘍5例の検討

米子医療センター呼吸器外科	^{あだち} 足立 ^{ようしん} 洋心	中村 廣繁	新田 晋
---------------	--------------------------------------	-------	------

肺炎症性偽腫瘍5例の臨床病理学的特徴を検討する．症例1:41歳女性，検診で異常陰影指摘．CT下針生検で悪性線維性組織球症を疑われ手術．病理はlymphoplasmocytic type．症例2:65歳女性，咳，痰で来院し，胸部CTで異常を指摘．経過観察の後，悪性を否定できず胸腔鏡手術．病理はfibrohistiocytic type．症例3:70歳男性，検診で異常陰影指摘．CT下針生検で肺癌と診断され手術．病理はlymphoplasmocytic type．症例4:28歳男性．検診で異常陰影指摘．経過観察の後，悪性を否定できず胸腔鏡手術．病理はfibrohistiocytic type．症例5:37歳男性，人間ドックで異常を指摘．悪性を疑われ胸腔鏡手術．病理はlymphoplasmocytic type．肺炎症性偽腫瘍は術前診断が困難で，悪性腫瘍との鑑別を要する．以前は

まれな疾患であったが、画像診断の進歩や胸腔鏡手術の普及とともに、遭遇する機会が増えている。

8. 縦隔など 14:33~15:10 座長 吹野 俊介(鳥取県立厚生病院)

25) 当科における耳下腺腫瘍の検討

鳥取県立厚生病院耳鼻咽喉科 はしもと よしみつ
橋本 好充

当科での耳下腺腫瘍について検討を行った。

対象は、過去5年間に当科で耳下腺手術を行った23例で平均年齢57.3歳、男性14例、女性8例であった。

内訳は、ワルチン腫瘍7例、多形腺腫6例、悪性腫瘍5例であった。

各腫瘍の年齢、性別、組織型、画像診断の特徴について検討を行った。

26) 多汗症に対する胸腔鏡下胸部交感神経切断術と術後のアンケート解析

米子医療センター呼吸器外科 なかむら ひろしげ
中村 廣繁 新田 晋 足立 洋心

過去3年間の多汗症に対する胸腔鏡下胸部交感神経切断術の成績と術後のアンケート解析の結果を報告する。対象は手掌多汗症30例、手掌腋窩多汗症1例、腋窩多汗症1例、顔面多汗症(赤面症)1例で、年齢は12~47(平均20.2)歳、男性17例、女性16例、病歴期間は平均7.6年であった。手術は3-スコープと5-鉗子孔を用い、手術時間は平均73分、術後合併症はなく、平均在院日数は6.3日であった。全例が術直後から発汗停止し、著効であった。遠隔期の結果調査のため平成15年5月までの24例にアンケート調査を行い、16例(66.7%)から回答を得た。手掌発汗は全例改善し、12例(75%)は以前より日常生活が積極的になれたと答えた。手術満足度は80%以上が14例であったが、2例が50%で、その理由は代償性発汗が気になると回答した。本結果は満足できるものと考えられ、今後も代償性発汗に注意して経験を重ねたい。

27) Gefitinibが著効した再発非小細胞肺癌の1例

鳥取県立中央病院総合診療科 あだち せいじ
足立 誠司
同 内科 杉本 勇二

近年、癌細胞特有の増殖、湿潤、進展、転移といった生物学的特徴と関連をもつ遺伝子および蛋白についての情報が蓄積されつつある。その中で上皮成長因子受容体(EGFR)のチロシンキナーゼ阻害剤であるGefitinibは単剤で、再発・前治療無効例の非小細胞肺癌に対して腫瘍縮小効果があることが報告されている。今回われわれは、術後再発非小細胞肺癌、肺内転移、脳転移、骨転移のあるPS3と全身状態不良の患者であったがGefitinibが著効した症例を経験したので報告する。

28) 浸潤性胸腺腫の1例

鳥取生協病院内科 つのだ なおこ
 角田 直子 矢野 誠 菊本 直樹
米子市 医療生協米子診療所 梶野 大

症例は54歳男性。脳梗塞，糖尿病，高血圧で通院加療中であつたが，全身浮腫，右多量胸水を認め入院となつた。CT上，前縦隔に多結節状の一部石灰化を伴う長径12 cmの腫瘤影を認めた。大動脈3分枝，腕頭静脈，上大静脈に浸潤し，右胸膜播種を認めた。CTガイド下生検では異型のない小型の成熟リンパ球組織を採取した。また，臨床症状は認めないが，抗アセチルコリンレセプター抗体が高値であり，重症筋無力症の合併が示唆された。以上より浸潤性胸腺腫で正岡分類のⅡa期と考えた。縦隔，腫瘍に50Gyの放射線照射と，ADOC療法（Adriamycin Cisplatin Vincristine Cyclophosphamide）を施行し腫瘍縮小を見ている。今後も全身化学療法を継続予定である。若干の文献的考察を加えて報告する。

29) 開胸，開腹にて摘除した後腹膜神経節腫の1例

鳥取県立厚生病院外科 はらだ しんご
 原田 真吾 吹野 俊介 岡田耕一郎
 廣恵 亨 林 英一 深田 民人

症例は，44歳，男性で他病精査中に約10 cmの左後腹膜腫瘍を認めた。腫瘍の大きさを考慮して，左第9肋間開胸，横隔膜を10 cm切離し，さらにそのまま腹部斜切開で開腹した。脾臓，脾臓を後腹膜より脱転し，腫瘍に到達した。

腫瘍は周囲よりの索状物を多数認め，超音波凝固切開装置で剥離を進め，栄養血管と考えられる血管は結紮，切断して腫瘍を摘除した。腫瘍は，9 cm大，4 cm大，3 cm大の3つが集簇していた。表面は平滑で同様，病理学的所見は後腹膜神経節腫，悪性所見なしであった。患者は経過良好で，術後14日目に退院した。後腹膜神経節腫は比較的まれで，文献的考察を加えて報告する。

9. 上部消化管など 15:10~15:40 座長 松田 哲郎（北岡病院）

30) 胃癌大動脈周囲リンパ節再発に対し，再郭清術後に合併した乳糜腹水の1例

鳥取市立病院外科 かながわ たいいちろう
 金川泰一朗 池田 秀明 大石 正博
 小寺 正人 山下 裕 前田 宏治

症例は60歳，男性。2001/7/4幽門胃切を受け，L2型，por2，ss，T5，6，16pre intLN（+）の結果であった。術後TS1を服用したが，2001/12単発のNo.16latLN再発を確認した。5-Fu，LV，CDDP，CPT-11等の化学療法を行ったがNCが続いた。2003/1/22再発リンパ節郭清を行った。CY0，P0，LNは初回手術と同じ組織像であった。退院後乳糜腹水が出現し腹部は高度に緊満した。再入院し約1,500 ml/日の穿刺排液を要した。リンパ流シンチで漏出を認めた。4/1開腹し，腹膜が上皮化されていない漏出部位を認め刺通結紮した。再シンチで漏出なく下肢浮腫なく退院した。初回のD3郭清術後のリンパ流変更を考慮し，再郭清には入念な結紮が必要であった。腹水貯留の2か月の間に腹膜上皮化がなされ，漏

出部位の検索を容易にした。

31) 術後縫合不全に対するドレナージの工夫

鳥取市立病院外科 いけだ ひであき 池田 秀明 金川泰一郎 前田 宏治
大石 正博 小寺 正人 山下 裕

開腹手術時の腹腔ドレナージとして、通常ペンローズドレーンや、ブリーツドレーンが使用される。われわれは双方の利点を生かし、ネラトンを挿入したペンローズドレーンとドレーンパウチを考案、作製し、閉鎖式ドレーンとして活用している。このドレナージシステムは、ドレーン位置の保持、ドレーンパウチのねじれ防止により排水性に優れ、さらに縫合不全時において洗浄、造影、低圧持続吸引、ドレーンの入れ替えを容易にし、膿瘍の限局化、効率的ドレナージを可能とした。また、患者の安静を保ち、看護の省力化、経済面にも貢献している。今回、3例の術後縫合不全症例に対するドレナージ治療の実際を示し、報告する。

32) 胃癌肝転移症例の検討

鳥取県立中央病院外科 かわむら よしひろ 河村 良寛 福田 健治 澤田 隆
清水 哲 岸 清志

肝転移を伴った胃癌症例に対する治療法は定型的なものではなく、難渋することが多い。このたび過去16年間の胃癌手術症例1,196例中、術前より肝転移を有した37例についてretrospectiveに検討した。胃癌肝転移37例の内訳はH 1 10例、H 2 9例、H 3 18例で10月生存1例を除き36例は34月以内に癌死していた。これら37症例の肝転移度、肉眼型、浸潤度別に生存曲線より比較したと有意な差はみられなかった。治療法（胃切除のみ19例、胃切除+肝切除5例、胃切除+肝動注5例、姑息的手術8例）別に生存曲線を検討したが、胃切除+肝切除と姑息術例は9月以内に全例が死亡していた。一方、胃切除のみ7例と肝動注5例全例に1年以上の生存例がみられた。以上より、肝転移を伴う胃癌には肝転移巣切除は必ずしも有効とは考えられず、原病巣切除と全身及び局所の化学療法が延命には有効ではないかと考えられた。

33) 膵体部嚢胞腺癌の1手術例

鳥取県立厚生病院外科 おかだ こういちろう 岡田耕一郎 吹野 俊介 原田 真吾
廣恵 亨 林 英一 深田 民人

症例は67歳、男性、主訴は上腹部痛で精査にて、膵体部の嚢胞が認められた。ERP、CT、エコーで嚢胞壁の不整部分を認め、手術となった。

膵体尾部脾合併切除を施行、3.5×3.0の嚢胞と緑色の内容液を認めた。嚢胞内には隆起性病変は明らかではなかった。病理診断は、乳頭状嚢胞腺癌、嚢胞壁の膵実質側に癌が認められ、膵実質に浸潤している所見であった。術後経過は良好である。

まれな腓体部嚢胞腺癌について、文献的考察を加えて報告する。

10. 下部消化管など 15:40~16:10 座長 大津 敬一(大津医院)

34) 当院におけるImatinibの使用経験(続報)

鳥取県立中央病院内科 田中^{たなか}孝幸^{たかゆき} 小村 裕美 杉本 勇二
同 検査科 中本 周

Imatinibの登場によりCMLの治療戦略も変化しつつある。

昨年の本学会に於いて、Imatinibの使用症例を報告した。その後症例数の増加と経過観察期間の延長もあり第二報として報告する。当院において現在までCML14例に投与を行った。

年齢は28~84歳、性別では男性11例、女性5例。初回治療例が6例、IFN不応あるいはその副作用により変更した症例が8例である。副作用により短期投与で終了した1例を除いて、全例が血液学的寛解を得た。細胞遺伝学的効果(CR)は評価可能であった12例において、complete CRが7例、partial CRが3例、minor CRが3例であった。副作用としては浮腫が高率に認められた。1例に胸水貯留を認めた。2例が急性転化をきたして死亡したが他は生存中である。文献的考察を加えて報告する。

35) 虫垂嚢胞性疾患の1例

鳥取県立厚生病院内科 大谷^{おおたに}英之^{ひでゆき} 野口 直哉 嵯峨山 敦
佐藤 徹 山本 芳磨 松田 善典
竹田 晴彦 金藤 英二
同 外科 吹野 俊介 廣恵 亨 深田 民人

症例は75歳、男性、肛門出血の精査目的で受診。大腸内視鏡検査を施行したところ、虫垂開口部に粘膜下腫瘍様の隆起性病変を認めた。画像検査で、虫垂嚢胞性疾患と診断し、手術を施行した。虫垂嚢胞性疾患は比較的稀と思われ文献的考察を含めて報告する。

36) 術後早期に肝転移をきたした上行結腸sm癌の1例

野島病院消化器科 竹本^{たけもと}大樹^{ひろき} 宇奈手一司 門脇 義郎
満田 朱理 山本 敏雄

大腸sm癌の転移は約10%にみられるが、所属リンパ節転移が主で血行性転移は稀である。今回、術後早期に肝転移をきたした上行結腸sm癌を経験したので報告する。症例：77歳、女性。健診の精査にて上行結腸にIs病変を指摘。上行結腸癌の診断にて2003年3月4日腹腔鏡補助下右半結腸切除術を施行した{mod, sm1, ly1, v0, n2(+)}。経過は順調であったが9月4日の腹部超音波検査で肝に腫瘍性病変を認め、S2, 3ならびにS5の上行結腸癌の肝転移の診断にて9月17日外側区域切除およびS5の病変に対してMCTを施行した(mod>muciで、8aに転移を認めた)。以後、再発の兆候なく経過観察中。

ある．なお，経過中のCEAならびにCA19 9はいずれも正常範囲であった．結語：大腸sm癌に対して，病理組織学的な十分な検討とリンパ節転移ならびに遠隔転移にも十分考慮する必要があると考えられた．

37) 切開剥離法にて切除しえた直腸粘膜下腫瘍の1例

鳥取県立厚生病院内科	野口 ^{のぐち} 直哉 ^{なおや}	金藤 英二	万代 真理
	嵯峨山 敦	佐藤 徹	山本 芳磨
	松田 善典	竹田 晴彦	大谷 英之
倉吉市 藤井たけちか内科	藤井 武親		

症例は54歳，女性．大腸がん検診にて便潜血陽性を指摘され藤井たけちか内科を受診．大腸内視鏡検査で直腸隆起性病変を認め当科紹介となった．上部直腸に立ち上がりはなだらかで中央部に浅い陥凹のある半球状の隆起性病変を認めた．病変の表面は周囲とほぼ差異のない粘膜で覆われていた．粘膜下腫瘍と診断し，細径プローブを使用し超音波内視鏡を施行した．病変は第3層内に限局した径約15mmの境界明瞭で均一な低エコー領域として描出された．生検による病理結果ではリンパ増殖性の疾患が疑われ，悪性リンパ腫も否定できないことから，エピネフリンを加えたグリセオールの局注を行った上で切開剥離法にて完全切除した．病理組織学的検査では正常粘膜に覆われた粘膜下腫瘍で，粘膜下層に大小のリンパ濾胞と慢性炎症細胞浸潤を認めたが，リンパ球の異型性は乏しく悪性リンパ腫は否定的と考えられた．以上から直腸良性リンパ濾胞性ポリープと診断した．

鳥取県医師会報の全文は、鳥取県医師会ホームページでもご覧頂けます。

<http://www.tottori/med.or.jp/>

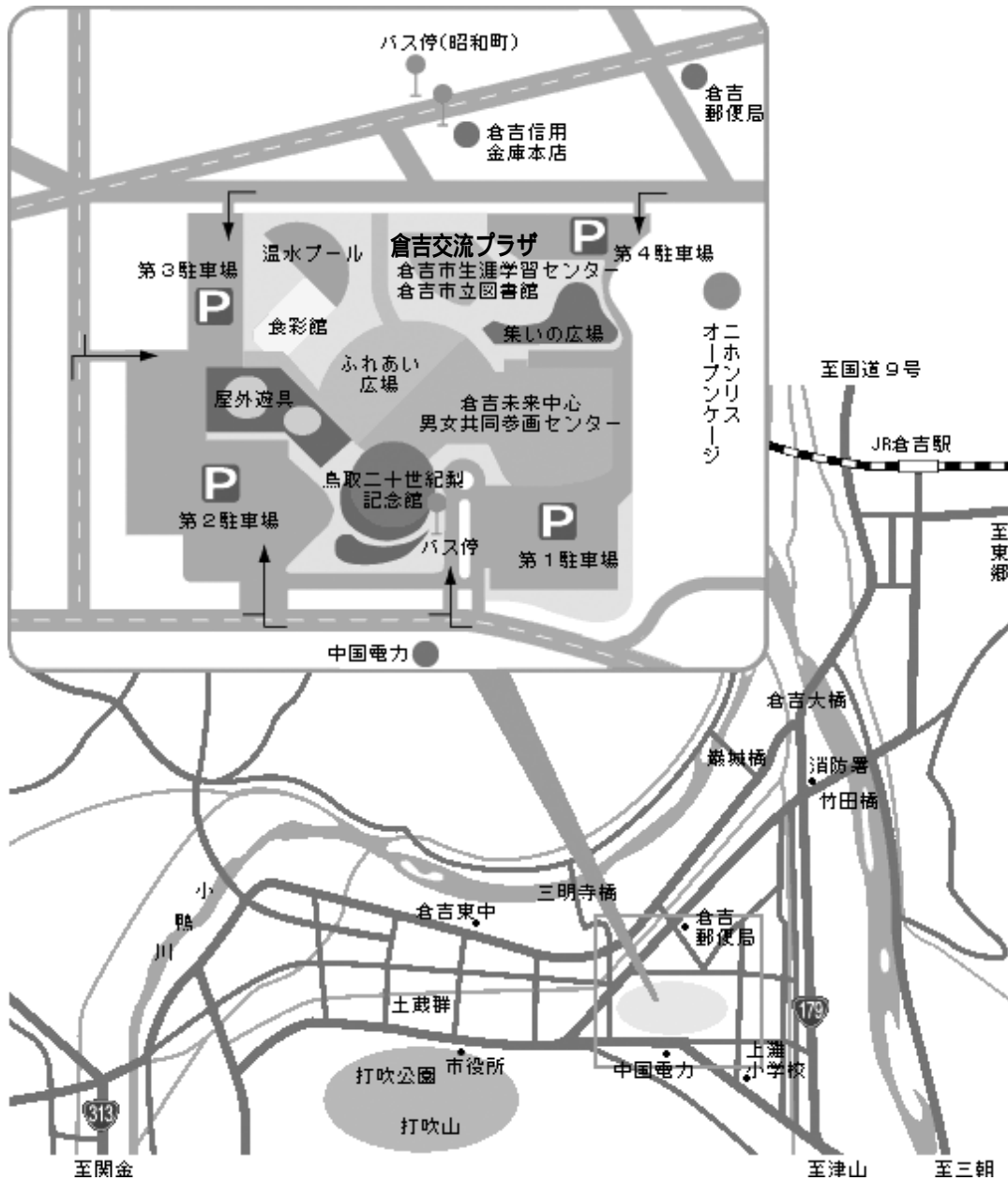
鳥取県医師会報 臨時号・平成16年5月15日発行（毎月1回15日発行）

会報編集委員会：渡辺 憲・天野道麿・阿部博章・松浦順子・皆川幸久・平尾正人

発行者	社団法人 鳥取県医師会	編集発行人	長田昭夫	印刷	勝美印刷
〒680 8585	鳥取市戎町317番地	TEL 0857 27 5566	FAX 0857 29 1578	〒682 0722	
E-mail	: kenishikai@tottori.med.or.jp	URL	: http://www.tottori.med.or.jp/	東伯郡羽合町長瀬818 1	

定価 1部500円（但し、本会会員の購読料は会費に含まれています）

倉吉交流プラザ案内図





URL : <http://www.tottori.med.or.jp/>