平成15年10月15日発行　（毎月１回15日発行）　昭和60年11月28日　第三種郵便物認可　　ISSN 0915-3489

鳥取県医師会報

2003 10 OCTOBER.
臨時号

秋季医学会特集

鳥取県医師会長　長　田　昭　夫
学会長　済生会境港総合病院長　安　東　良　博

標記の秋季医学会を下記のとおり開催致しますので、多数ご参集下さるようご案内申し上げます。

日　時　　平成15年11月16（日）午前９時25分
場　所　　西部医師会館　米子市久米町136　TEL0859-34-6251
日　程　　開　　会　　9：25
　　一般演題Ⅰ　　9：30～11：38
　　休　　憩　　11：38～13：00
　　特別講演　　13：00～14：00
「機能再生医学の現状と展望」
鳥取大学大学院医学系研究科
機能再生医科学専攻生体機能医工学講座　教授　押村光雄先生
　　一般演題Ⅱ　　14：00～14：48
　　閉　　会　　14：48
＊一般演題　22題
＊日本医師会生涯教育講座認定 単位　５単位
＊このプログラムは当日ご持参下さい。

鳥取県医師会医学会

プ　ロ　グ　ラ　ム

一　般　演　題　　口演５分　　質疑２分　　時間厳守願います.
スライド映写10枚，単写とします.

〔午前の部〕

一般演題Ⅰ

１．心臓・血管　　９：30～10：02　　座　長　　小竹　　寛（小竹内科循環器クリニック）

１）冠攣縮を伴う造影剤ショックにグルカゴンが有効であったと思われる１症例　　福木　昌治　他
２）多量血栓により再灌流治療に難渋した急性心筋梗塞の１例　　星尾　　彰　他
３）H-FABP測定が急性心筋梗塞早期診断に有用であった２例　　古瀬マサ子　他
４）当院におけるブラッドアクセスインターベンション　　丸山　茂樹　他

２．消化管・胆嚢　　10：02～10：26　　座　長　　野坂　美仁（野坂医院）

５）当科における非治癒切除，再発，非切除胃癌に対するTS-1使用症例の検討　福田　健治　他
６）腹部鈍的外傷後遅発性大腸狭窄の１例　　岡本　　勝　他
７）胆嚢癌との鑑別に難渋した黄色肉芽腫性胆嚢炎の１例　　佐々木祐一郎　他

３．呼吸器　　10：26～10：58　　座　長　　若原　秀雄（若原内科外科医院）

８）術前未確定診断の肺癌に対する胸腔鏡手術の功罪　　中村　廣繁　他
９）高齢者進行非小細胞肺癌におけるCBDCA,DOC併用療法について　　角田　直子　他
10）気管腫瘍に対し，アルゴン焼灼後にDumon stent挿入を行った１例　　新田　　晋　他
11）過誤腫性肺脈管筋腫症の１例　　武田　賢一　他

４．白血病　　10：58～11：06　　座　長　　川谷　俊夫（かわたに医院）

12）高齢者慢性骨髄性白血病のimatinib mesylateによる加療中に胸，腹水を発症した症例
菊本　直樹　他

５．泌尿器　　11：06～11：30　　座　長　　中下英之助（中下医院）

13）真武湯による慢性腎不全増悪の抑制　　上桝　次郎
14）透析患者の腎移植希望に関する検討　　吉野　保之　他
15）TVT（Tension-free Vaginal Tape）手術の２例　　森實　修一　他

６．糖尿病　　11：30～11：38　　座　長　　富長　将人（富長内科眼科クリニック）

16）　後に急速に増殖糖尿病網膜症に至った１型糖尿病の２例　　舩田　雅之　他

〔午後の部〕

特別講演　13：00～14：00　座　長　安東　良博（済生会境港総合病院長）

「機能再生医学の現状と展望」

鳥取大学大学院医学系研究科

機能再生医科学専攻生体機能医工学講座

教授　押　村　光　雄　先生

一般演題Ⅱ

７．感染症　14：00～14：16　座　長　作野　嘉信（作野医院）

17）SARS外来での診療事例について　大賀　秀樹

18）当院で経験した性行為感染症（STD）　脇田　邦夫　他

８．骨腫瘍　14：16～14：24　座　長　山本　仁（山本整形外科医院）

19）上腕骨近位骨幹端部に発生した骨肉腫の２例　大濱　満　他

９．脳・神経　14：24～14：48　座　長　神庭　誠（淀江クリニック）

20）腰椎椎間板症とまぎらわしい脊髄梗塞の１例　青山　泰明　他

21）内反・尖足に対する脛骨神経縮小術の２例　近藤　慎二　他

22）痴呆性疾患に対する脳SPECT　3D-SSP法の適応　太田規世司　他

一　般　演　題

１．心臓・血管　　９：30～10：02　　座　長　小竹　　寛（小竹内科循環器クリニック）

１）冠攣縮を伴う造影剤ショックにグルカゴンが有効であったと思われる１症例

米子市　米子ハートクリニック　　福木（ふくき）　昌治（まさはる）　　星尾　　彰　　村尾　充子
藤山　勝巳

症例は60歳男性．労作時胸部絞扼感あり，近院より平成15年６月26日当院紹介，心電図，胸部Ｘ線写真，心エコーでは特記所見なく，心カテ目的に入院となった．トレッドミル運動負荷心電図ではＶ５に0.11 mVのST低下を認めた．７月３日心臓カテーテル検査施行した．右心カテーテルは異常なく，冠動脈造影はイオパミドールを使用し，有意狭窄は認めず，アセチルコリンにて右冠動脈末梢を中心に著明な冠攣縮を認めた．その後イオメプロールにて左室造影を行い，軽度壁運動低下を認めるものの左室駆出率は55%と良好であった．しかし，左室造影直後より，全身の発赤とショック状態となり，また心電図上ST上昇を伴う胸痛あり，冠攣縮も合併したと考えられた．造影剤ショックとして，カテコラミン，ステロイドなどを使用，冠攣縮に対して亜硝酸剤も使用した．しかし血圧の安定が得られず，グルカゴンを使用したところ次第に血行動態は安定した．

２）多量血栓により再灌流治療に難渋した急性心筋梗塞の１例

米子市　米子ハートクリニック　　星尾（ほしお）　彰（あきら）　　福木　昌治　　村尾　充子
藤山　勝巳

症例は67歳男性．平成15年８月17日午後12時発症の広範囲前壁の急性心筋梗塞．緊急冠動脈造影にて左前下行枝＃７に完全閉塞を認めた．ガイドワイヤー通過後の造影にて末梢まで多量血栓の存在を認めたため，血栓吸引療法を施行した．頻回施行も再開通が得られず，バルーンによる拡張，TPAの冠動脈内投与，ステント留置等を施行したが，TIMI（1）flowの状態であった．IABP施行しTIMI（2）flowが確保でき，胸部症状も消失した．Max　CPK3,823．９月２日冠動脈造影にて閉塞部位には狭窄を認めなかったが，slow　flowを認めた．左室造影では前壁中隔，心尖部は無収縮，EF37%であった．近年，急性心筋梗塞に対する再灌流治療においてステントや血栓吸引療法が導入され，良好な結果が得られるようになってきた．しかし，多量血栓により再灌流治療に難渋する急性心筋梗塞症例には早期からIABPを考慮する必要がある．

３）H-FABP測定が急性心筋梗塞早期診断に有用であった２例

済生会境港総合病院内科　　古瀬（ふるせ）マサ子　　山崎　純一　　安東　良博
米子市　米子ハートクリニック循環器科　　星尾　　彰

症例１は80歳男性．胸痛出現後約30分で来院した．血液一般・生化学検査では白血球の軽度の上昇を認めるも，心筋逸脱酵素の上昇は認められず，急性心筋梗塞の診断は確定できなかった．しかし，H-

FABPが陽性であったため，緊急心臓カテーテル検査を施行したところ，右冠動脈に完全閉塞を認めた．症例２は，53歳男性．胸痛出現後約１時間で来院した．心電図では胸部誘導のＴ波の尖鋭化を認めたが，血液一般・生化学検査所見からは急性心筋梗塞の確定診断は得られなかった．H-FABPが陽性であったために緊急心臓カテーテル検査を施行，左冠動脈に完全閉塞を認めた．心電図・血液検査などで判定困難な心筋梗塞の早期診断にH-FABPの測定が有用であった２症例を経験したので若干の文献的考察を加えて報告する．

４）当院におけるブラッドアクセスインターベンション

済生会境港総合病院外科　丸山（まるやま）　茂樹（しげき）　辻本　実　木下　謙
同　泌尿器科　松岡　等　井上　明道

糖尿病性腎症の増加や透析の長期化に伴い，動脈硬化の進行・シャント静脈の荒廃による狭窄・動静脈瘤・血栓形成などのアクセストラブルが発生するが，これらの病変に対し閉塞性動脈硬化症に対するインターベンション技術が応用されている．当院では透析医と連携し，内シャントの視診・触診・透析中の血流量の減少・静脈圧上昇等の異常があれば，超音波・血管造影による血管の評価を行っている．狭窄病変があれば，早期に血管拡張を行い，内シャントの再生・延命をはかっているので症例を供覧する．経皮的血管拡張術は侵襲も少なく短時間に行えるのでブラッドアクセスのメンテナンスとして重要な手技である．

２．消化管・胆嚢　10：02～10：26　座　長　野坂　美仁（野坂医院）

５）当科における非治癒切除，再発，非切除胃癌に対するTS-１使用症例の検討

鳥取県立中央病院外科　福田（ふくだ）　健治（けんじ）　澤田　隆　清水　哲
河村　良寛　岸　清志

TS-１は高度進行胃癌の治療に際して，最も効果が期待される薬剤の１つである．1999年７月から2003年３月までに当科において非治癒切除，再発，非切除胃癌に対してTS-１を投与した症例は48例であった．このうち，追跡調査が可能であった40例につき，奏効率，生存率を検討した．40例全体での奏効率は32.3%であったが，奏効群と無効群との間に有意な生存率の差は認めなかった．ただし，NCと判定された群のMSTはPDに比べて２生率が有意に良好であり，腫瘍の増悪が確認されるまでは投薬を継続すべきであると考えられた．また，約半数で低容量CDDPの併用が行われたが，併用による奏効率，生存率の改善は認めなかった．非治癒切除16例と非切除13例を，２生率でそれぞれ過去の症例と比較すると，TS-１は有意に生存率を改善していることが明らかになった．

６）腹部鈍的外傷後遅発性大腸狭窄の１例

鳥取県立中央病院内科　岡本（おかもと）　勝（まさる）　田中　究　足立　誠司
清水　辰宣　岡田　克夫　山本　寛子
同　外科　澤田　隆　岸　清志
同　病理　中本　周

症例は17歳，男性．平成15年５月３日オートバイ運転中に転倒し，頭部打撲，右肺挫傷，気胸，腹部打撲を受傷した．当院救急科に入院となったが，いずれも軽傷で保存的に軽快し経過良好にて５月７日退院となった．５月12日頃より腹部不快感を認め，５月17日腹痛と嘔吐が出現したため当院受診，腸閉塞のため再入院となった．注腸造影で横行結腸の著明な狭窄を認め，５月20日狭窄部の部分切除を行った．狭窄部は病理学的にも炎症に伴うものであり，腹部打撲による遅発性大腸狭窄が生じたものと考えられた．

７）胆嚢癌との鑑別に難渋した黄色肉芽腫性胆嚢炎の１例

済生会境港総合病院内科（消化器部門）　佐々木祐一郎（ささきゆういちろう）　能美　隆啓
博愛病院外科　浜副　隆一

黄色肉芽腫性胆嚢炎は比較的まれな疾患で胆嚢壁内に黄色の肉芽腫性肥厚を伴う胆嚢炎で画像診断上，胆嚢癌との鑑別が困難なことが多い．今回，われわれは70歳の女性で術前，進行胆嚢癌との鑑別が困難であった黄色肉芽腫性胆嚢炎の１例を経験したので報告する．

３．呼吸器　10：26～10：58　座　長　若原　秀雄（若原内科外科医院）

８）術前未確定診断の肺癌に対する胸腔鏡手術の功罪

国立米子病院呼吸器外科　中村（なかむら）　廣繁（ひろしげ）　新田　晋　福井　甫

術前に確定診断を得られないが，肺癌を疑う腫瘤に対しては，通常胸腔鏡下生検による迅速病理診断を併用した手術が施行される．当院で2003年６月までに胸腔鏡手術を施行した術前に未確定診断の肺腫瘤101例のうち，肺癌は51例であった．そのうちⅠ期肺癌で胸腔鏡下肺葉切除＋リンパ節郭清を施行した30例（N群）について，同時期に術前確診の上で施行されたⅠ期肺癌29例（D群）と比較してその功罪を検討した．N群は小径でより早期の肺癌が多かった．N群のうち自動縫合器で肺部分切除により生検をした場合は手術時間も長く，手術コストにも負の影響を及ぼしたが，針生検をした場合はD群で胸腔鏡手術をした場合と同等であった．現在の保険制度上では胸腔鏡手術の手術点数は開胸手術に比較して大幅に高い．術前未確定診断の腫瘤から早期の肺癌を発見するために胸腔鏡手術の意義は深いが，生検法，手術時間，手術コストへの考慮が問題となる．

９）高齢者進行非小細胞肺癌におけるCBDCA，DOC併用療法について

鳥取生協病院内科　角田（つのだ）　直子（なおこ）　菊本　直樹
米子市　医療生協米子診療所　梶野　大

高齢者進行非小細胞肺癌の治療として，ASCO2003で示されたように，プラチナ製剤，特にCDDP，DOC併用療法が有意に生存期間を延長することが知られているが，嘔気，下痢などの非血液毒性が強く，高齢者には施行しにくい現状がある．また，CBDCA，DOC併用療法は，CDDPとの併用に比べ耐用性が高く，よりQOLを改善することが示されている．当院では2000年より非小細胞肺癌の治療にCBDCA，DOC併用療法を施行している．それ以前施行していたMVC療法（CDDP，VDS，MMC併用療法）に比べ非血液毒性が少なく，高齢者にもQOLを保った治療が可能である．高齢者を中心に，当院におけるCBDCA，DOC併用療法について治療効果，副作用について文献的考察を含め報告する．

10）気管腫瘍に対し，アルゴン焼灼後にDumon stent挿入を行った１例

国立米子病院呼吸器外科　新田（にった）　晋（すすむ）　中村　廣繁　福井　甫

症例は67歳男性．平成13年６月に左肺癌にて左上葉切除＋リンパ節郭清術施行した（pT1　N0M0：stageIa squamous cell carcinoma）．その後気管腫瘍を認め，放射線照射と化学療法・アルゴン焼灼術２回を行ったが，気管腫瘍は増大傾向であった．軽度の呼吸困難感あり，今後気管閉塞の危険が予想されたこともあり，平成15年６月19日アルゴン焼灼後に硬性気管支鏡を用いてDumon stent挿入術を施行した．術後，呼吸困難感は消失した．軽度の違和感は残るようであるが他に特に症状は認めず．本症例の様な気管狭窄を来す病変に対しては，Dumon stent術は根治性は無いかも知れないが，QOLの改善ということに対しては有効な治療法であると考えられる．

11）過誤腫性肺脈管筋腫症の１例

鳥取県立中央病院内科　武田（たけだ）　賢一（けんいち）　杉本　勇二
同　病理部　中本　周　武田　倬

症例は33歳女性，労作時呼吸困難を主訴に近医を受診．胸部Ｘ線写真にて左側胸水を認め精査加療目的に当院紹介受診となる．入院時胸部Ｘ線写真，エコーにて大量の胸水を認め胸水穿刺によって乳び胸水約1,500㎖排液される．胸部CT上両側肺に下肺有意に気腫上の変化をきたしていた．気管支鏡による肺生検の結果，病理学的にも過誤腫性肺脈管筋腫症との診断であった．入院時よりヒスロンH600mg３×N開始となる．現在週に１回の外来加療中，内服治療開始後も週に約1,500㎖乳び胸水の貯留を認める．今後胸膜癒着術等の治療を検討中である．

４．白血病　10：58～11：06　座　長　川谷　俊夫（かわたに医院）

12）高齢者慢性骨髄性白血病のimatinib mesylateによる加療中に胸，腹水を発症した症例

鳥取生協病院内科　菊本（きくもと）　直樹（なおき）　角田　直子
米子市　医療生協米子診療所　梶野　大

imatinib mesylate（グリベック）は単独で，慢性期CMLの患者の約70%にcomplete cytogenetic response（CCR）得る事ができる画期的な治療薬である．（IFNαでのCCRは約10%）．重篤な副作用も少ないと言われ，今後薬物治療の第一選択薬となると思われる．当院でも３例の高齢者CMLにimatinibを使用し全例CCRを得た．その内重篤な胸，腹水の副作用を合併し投薬中止で軽快した１例を経験したので報告する．

５．泌尿器　11：06～11：30　座　長　中下英之助（中下医院）

13）真武湯による慢性腎不全増悪の抑制

米子市　うえます内科・小児科クリニック　上桝（うえます）　次郎（じろう）

72歳男性．高血圧症にて加療していたが，次第に腎機能が低下してきたため減塩低蛋白食を中心に吸着剤などの薬物を受けていた．しかしながら，全身倦怠感，食欲不振，下痢などが生じ，さらに腎機能が悪化したため，当院受診．食事制限を緩和し，内服薬を中止し，真武湯を投与したところ徐々に全身状態が改善され，また腎機能を増悪前まで回復した．

14）透析患者の腎移植希望に関する検討

鳥取市　吉野・三宅ステーションクリニック　吉野（よしの）　保之（やすゆき）　中村　勇夫　三宅　茂樹

目的：わが国の2002年末の透析患者数は229,538人で，向後，さらに透析人口は増加し2010年には35万～40万人に達し，経済的面から透析医療は破綻せざる得ないとされる．このような状況下で，腎移植の推進が急務であるが，移植件数は停滞状態である．土田は腎移植低迷の原因として移植希望者が増えないことも一因としている．そこで，腎移植に関する調査を当院透析患者に行った．

対象：2003年７月現在の患者180名中60歳以下の110名．

結果：移植希望は110名中38名（34.5%）で，このうち，献腎移植希望への登録は11名28.9%であった．血液透析患者では，透析期間とともに移植希望者は減少し５年以上になると半減した．腎移植を希望しない理由としては，移植への不安，年齢，体力が主だった．腎移植のイメージは，大変そう70%，うまくいかない17%と，よくなかった．

結論：腎移植希望者の増加には透析施設でも情報の提供を積極的に行い，移植への理解を深めることが必要と思われる．

15）TVT（Tension-free Vaginal Tape）手術の２例

鳥取県立中央病院泌尿器科　森實（もりざね）　修一（しゅういち）　渡邊　健志　根本　良介

腹圧性尿失禁は出産や加齢，肥満などによって出現するため，女性にとっては深刻な問題であるが，疾患としての認識が薄く，実際に罹患率は約３割を超えるのに対し，受診する患者数は多くはない．腹圧性尿失禁に対する治療には，骨盤底運動や薬物療法による保存的療法と手術療法があるが，保存的療法だけでは改善しない症例も多い．近年，簡単な手術によって合併症が少なく治療成績もいいTVT手術という方法が全国的にも普及しつつある．当科でも，本手術にて良好な成績を得られているので報告する．

６．糖尿病　11：30～11：38　座　長　富長　将人（富長内科眼科クリニック）

16）後に急速に増殖糖尿病網膜症に至った１型糖尿病の２例

米子市　魚谷眼科医院　舩田（ふなだ）　雅之（まさゆき）　魚谷　純
公立八鹿病院眼科　田邊　益美　松尾　好恵　鈴木　克彦
村田　吉弘
鳥取大学眼科　下山　玲子

症例１は27歳，男性．糖尿病未治療例でHbA1cは17.5%であったが，両眼とも網膜症は無し．インスリン治療開始３か月後，HbA1cは7.2%に下降したが，両眼とも増殖網膜症（右眼：乳頭上新生血管，左眼：乳頭上新生血管と網膜前出血）がみられた．汎網膜光凝固術が著効し，増殖変化は消退．症例２は29歳，男性．糖尿病歴11年，コントロール不良．HbA1cは12.0%で，インスリン治療３か月後6.2%に下降したが，右眼は単純網膜症から増殖網膜症（硝子体出血，牽引性網膜剥離）に至り，汎網膜光凝固術は効果なく，硝子体手術を施行した．若年者の糖尿病患者で，長期未治療例，長期血糖コントロール不良例に急激な血糖是正を行うと網膜症が短期間に発症・増悪する症例があるので，治療開始後は通常より頻回の眼底検査や蛍光眼底造影検査を行い網膜症の発症・増悪の発見に努め，予後不良に至らないうちに適切な治療をする必要がある．

特　別　講　演

13：00～14：00　　座　長　　学会長　済生会境港総合病院院長　安東　良博

機能再生医学の現状と展望

鳥取大学大学院医学系研究科
機能再生医科学専攻生体機能医工学講座教授
押　村　光　雄　先生

ゲノムDNAの塩基配列の決定が完了し，今まで原因不明とされていた疾患や治療法の確立されていなかった多くの病気は，遺伝子異常が原因であることが解明されつつあります．今後は「ヒトゲノム計画」で得られた成果をわれわれの健康維持に如何に応用するかが大きな課題です．さらに，ゲノム解析に加えて，1999年に発刊された医学誌“Science”は，その年のブレークスルーとして幹細胞を提示した．幹細胞は大部分の細胞・組織に分化する能力を有する細胞で，ヒト臓器移植がドナー不足で十分な成果をあげていない現在，臓器移植を超える新技術として，幹細胞を用いた細胞・組織の機能再生に対して医学的・社会的期待が国内外で極めて大きい．したがって，これまでの外科的治療や内科学的治療に加え，バイオテクノロジーの新技術を如何に健康維持に応用していくかが社会的ニーズとして大きな課題であります．ヒト全ゲノム解読と機能再生医療は今までにヒトが直面したことの無い出来事で，この２つの知識と技術が融合され，健康社会に向けて応用される時代が到来してきました．

本講演においては，再生医療の現状と展望について，また，本年度鳥取大学大学院に設置された機能再生医科学専攻について紹介します．

一　般　演　題

７．感染症　14：00～14：16　座　長　作野　嘉信（作野医院）

17）SARS外来での診療事例について

済生会境港総合病院内科　大賀（おおが）　秀樹（ひでき）

済生会境港総合病院では，SARS指定病院としていくつかのSARSに関連した外来診療を経験した．今後の診療に生かすため各事例の検討をしてみた．

18）当院で経験した性行為感染症（STD）

米子市　脇田産婦人科医院　脇田（わきた）　邦夫（くにお）　脇田　収吉

近年，性に関する情報の氾濫などにより性意識の変化が起り，若年者のSTDの増加が危惧されている．そこで今回，当院で経験したSTD症例を検討したところ，興味ある治験を得たので報告する．

対象は，平成11年３月より平成15年２月までの４年間に当院で経験した318例である．最年少の15歳から最年長の70歳まで幅広く罹患し，内20歳未満は，44例，13.8%であった．これらの内訳は，性器クラミジアが176例，55.2%と最も多く，単純ヘルペスが66例，20.8%，尖圭コンジローマが45例，14.2%，トリコモナス腟炎が21例，6.6%，毛シラミが５例，1.6%，淋病が４例，1.3%，さらに梅毒が１例，0.3%だった．同時に複数のSTDが罹患していたものは，16例，5.0%であった．妊娠合併例は，36例，11.3%で，性器クラミジアに28例と最も多かった．STDの予防には，正しい知識のさらなる普及と啓発が肝要と思われた．

８．骨腫瘍　14：16～14：24　座　長　山本　仁（山本整形外科医院）

19）上腕骨近位骨幹端部に発生した骨肉腫の２例

西部リハビリテーション病院整形外科　大濱（おおはま）　満（みつる）　礒辺　康行　新宮　彦助
鳥取大学整形外科　片桐　浩史
国立米子病院整形外科　南崎　剛

若年者に発症し，未だに予後不良といわれる骨肉腫は，早期発見早期治療が必要な疾患であり，一般整形外科臨床においては，常に留意する必要がある疾患である．最近，肩痛を主訴として来院した若年女児の上腕骨近位骨幹端部に発生した骨肉腫２例を経験したので報告する．

症例は，15歳と13歳女児で，両者とも肩関節痛を主訴に来院した．現病歴の中に軽微な外傷があるも，症状を裏付けるほどのエピソードではなかった．１例目は，既に右肩関節部の局所所見に富んでおり，単純Ｘ線像では典型的な骨肉腫所見を呈していた．MRIでも明らかな腫瘍陰影を認めた．２例目は左肩関節部にほとんど局所所見を認めず，単純Ｘ線像のわずかな変化と，MRI像のわずかの変化にて診断した．１例目は，某大学病院へ，２例目は某国立病院へ紹介，転院し，化学療法や手術的治療を受けた．１例目は既に不幸な転帰を取っており，２例目も化学療法に困難を極めている．

これらの２例を報告し，日常診療での，診断の留意点などを考察すると同時に，治療における病診連携などに関し言及する．

９．脳・神経　14：24～14：48　座　長　神庭　誠（淀江クリニック）

20）腰椎椎間板症とまぎらわしい脊髄梗塞の１例

済生会境港総合病院神経内科　青山（あおやま）　泰明（やすあき）　今村　恵子　粟木　悦子

症例は75歳，男性．2003年３月１日腰痛，両下肢脱力にて発症，腰椎椎間板症の疑いで当院整形外科入院となった．入院後も両下肢脱力進行し，両下肢の異常感覚および排尿困難の合併を認めたため，2003年３月４日当科紹介となった．神経学的には，両下肢対麻痺，L1レベル以下の全感覚鈍麻，排尿障害を認めた．血液検査では血糖265㎎/dℓ，HbA1c　9.1％のほか異常なく，髄液検査では，細胞数６/㎣，蛋白55㎎/dℓであった．腰部MRI上，L1レベル以下の腰髄にT2強調画像で高信号域を認めた．脊髄梗塞と診断し，抗凝固療法およびリハビリテーションによって症状の改善を認めた．脊髄梗塞は障害レベルの疼痛を伴うものが多く，脊椎症や椎間板症とまぎらわしいものがある．従って，脊椎症や椎間板症を疑う症例でも急速に麻痺が進行する場合は，脊髄梗塞の可能性も考えるべきである．

21）内反・尖足に対する脛骨神経縮小術の２例

済生会境港総合病院脳神経外科　近藤（こんどう）　慎二（しんじ）
同　リハビリテーション部　堀内　康二　大森　隆生
同　神経内科　粟木　悦子
鳥取大学医学部附属病院脳神経外科　竹信　敦充

内反・尖足に代表される痙縮は，脳卒中や頭部外傷などの脳損傷後の慢性期に徐々に進行し，患者のADLを制限してしまうことがある．今回，そのような痙縮に対して下肢脛骨神経縮小術を試みた２症例を報告する．症例１は，53歳女性，左高血圧性脳内出血にて発症．定位的脳内血腫吸引術施行後，失語，右不全片麻痺が残存．右下肢は，短下肢装具（SLB）装着にて，杖歩行可能であったが，発症３年後より，右足関節の内反尖足が強くなった．次第に右外果はSLBとの接触のため瘻孔が開き関節包炎を来たすようになり歩行不能となった．症例２は，66歳女性，左高血圧性脳内出血後，右不全片麻痺を来たすもSLBにて歩行可能であった．２～３年かけて徐々に右内反が強くなったため，SLBが合わなくなり歩行に支障を来たしていた．２例とも術前に脛骨神経ブロックテストを行い，全麻下脛骨神経縮小術を施行した．痙縮は軽減し，ADLは向上している．

22）痴呆性疾患に対する脳SPECT　3D-SSP法の適応

鳥取赤十字病院神経内科　太田規世司（おおたきよし）　下田　優
渡辺病院精神科　渡辺　憲

当院では近年増加しつつある痴呆性疾患の診断の向上のため，昨年度より3D-SSP法を用いたIMP-SPECTの解析を導入している．特にアルツハイマー型痴呆（DAT）をはじめとする変性性痴呆疾患の診断には，かなりの客観性を持った異常所見が指摘できることが多く，新たな指標となりうるものであると感じている．

DATでは，頭頂側頭葉の血流低下が典型的であるが，病期が進行すると前頭葉にも低下域が拡大する傾向がある．症例によってはmild cognitive impairmentと思われる時期から3D-SSP法での異常所見がみられ，薬物による進行抑制が有用である可能性が示唆される．

その他，脳血管性痴呆との鑑別，レビー小体型痴呆の診断と鑑別，パーキンソン病と進行性核上性麻痺との鑑別などについて症例を呈示し，3D-SSP法の有用性について報告する．

鳥取県医師会報の全文は、鳥取県医師会ホームページでもご覧頂けます。

http://www.tottori/med.or.jp/

鳥取県医師会報　臨時号・平成15年10月15日発行（毎月１回15日発行）

会報編集委員会：渡辺　憲・天野道麿・中井一仁・北川達也・松浦順子・皆川幸久

●発行者　社団法人 鳥取県医師会　●編集発行人　長田昭夫　●印刷　勝美印刷㈱

〒680-8585　鳥取市戎町317番地　TEL 0857-27-5566　FAX 0857-29-1578
E-mail：kenishikai@tottori.med.or.jp　URL：http://www.tottori.med.or.jp/

〒682-0722
東伯郡羽合町長瀬818-1

定価　１部500円（但し、本会会員の購読料は会費に含まれています）

西部医師会館案内図

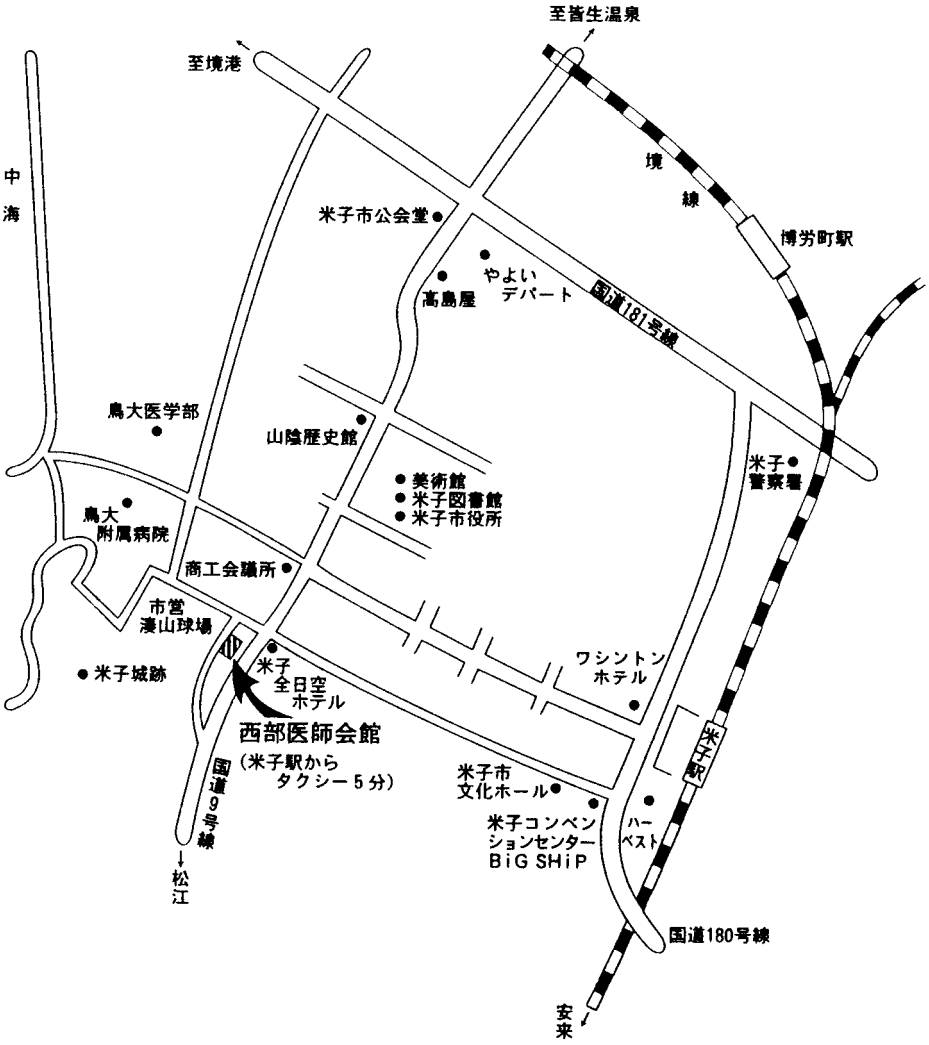
至皆生温泉
至境港
中海
境線
博労町駅
米子市公会堂
やよい
デパート
高島屋
国道181号線
鳥大医学部
山陰歴史館
美術館
米子図書館
米子市役所
米子
警察署
鳥大
附属病院
商工会議所
市営
湊山球場
米子城跡
米子
全日空
ホテル
ワシントン
ホテル
西部医師会館
（米子駅から
タクシー５分）
国道9号線
松江
米子市
文化ホール
米子コンベン
ションセンター
BiG SHiP
ハー
ベスト
米子駅
国道180号線
安来

鳥取県医師会報　臨時号　平成15年10月15日発行　（毎月１回15日発行）　昭和60年11月28日　第三種郵便物認可

URL：http://www.tottori.med.or.jp/

社団法人　鳥　取　県　医　師　会